The JOURNAL of
JIADS CLUB

VOL.30 No.1　2024年3月15日 発行 非売品

編 集 長：桑原 俊也
副編集長：寺田 真也　武田 浩平
編集委員：中村 公雄、小野 善弘、和泉 雄一、松井 徳雄、渥美 克幸、小谷 洋平

発行　JIADS CLUB
〒532-0003 大阪市淀川区宮原4-1-46
新大阪北ビル6F JIADS事務局内
TEL.06-6393-1260

The JOURNAL of JIADS CLUB

Vol. 30 No. 1 3 2024 MAR

The JOURNAL of JIADS CLUB

The Japan Institute for Advanced Dental Studies

Vol.30 No.1　2024 MARCH 3

第30回 JIADS総会・学術大会報告（前編）「Debridementを極める」

リグロス®を用いた硬軟組織マネジメントとその可能性　大川歯科医院 大川敏生

根分岐部病変の再生～軟組織のコンディションを考慮して～　なかや歯科 中家麻里

Dr. Benfenati 講演 レポート①天然歯再生　桂川歯科クリニック 田中佑来

Perio Ortho Synergy～デジタルを活用した包括的歯周治療～　土岡歯科医院 土岡弘明

長期安定を考慮した包括的歯科治療の実践　医療法人 貴和会 水野秀治

Dr. Benfenati 講演 レポート②インプラント治療への再生療法の応用　泉岳寺駅前歯科クリニック 山脇史寛

Er:YAG Laser を用いた次世代インプラント周囲炎治療ー Er:YAG Laser の劇的進化についてー　医療法人 成仁会 藤沢台 山本歯科 山本敦彦

Dr. Benfenati 講演 レポート③インプラント周囲炎治療のための再生療法　医療法人恵仁会関根歯科医院 大井 瞬

Dr. Marisa Roncati による「Hands-on Course」と「講演会」報告記　くわはら歯科医院 桑原俊也

- JIADS 35周年記念講演会 レポート　報告者：寺田真也／中島啓恵／桑原俊也
- ISPPS＆AAP 報告記　医療法人 富塚歯科医院 富塚佳史
- JIADS information

The JOURNAL of JIADS CLUB

第30回

JIADS総会・学術大会報告（前編）「Debridementを極める」

総会

天然歯 再生

02 リグロス®を用いた硬軟組織マネジメントとその可能性 大川歯科医院 **大川敏生**

12 根分岐部病変の再生 ～軟組織のコンディションを考慮して～ なかや歯科 **中家麻里**

20 Dr. Benfenati 講演 レポート❶ 天然歯再生 桂川歯科クリニック **田中佑来**

comprehensive treatmentの実践

26 Perio Ortho Synergy ～デジタルを活用した包括的歯周治療～ 土岡歯科医院 **土岡弘明**

32 長期安定を考慮した包括的歯科治療の実践 医療法人 貴和会 **水野秀治**

38 Dr. Benfenati 講演 レポート❷ インプラント治療への再生療法の応用 泉岳寺駅前歯科クリニック **山脇史寛**

インプラント周囲炎

40 Er：YAG Laser を用いた 次世代インプラント周囲炎治療 ー Er：YAG Laser の劇的進化についてー 医療法人 成仁会 藤沢台 山本歯科 **山本敦彦**

50 Dr. Benfenati 講演 レポート❸ インプラント周囲炎治療のための再生療法 医療法人患仁会関根歯科医院 **大井 瞬**

54 Dr. Marisa Roncati による「Hands-on Course」と「講演会」報告記 くわはら歯科医院 **桑原俊也**

62 JIADS 35周年記念講演会 レポート
報告者：医療法人てらだ歯科クリニック **寺田真也**　くわはら歯科医院 **桑原俊也**
東京医科歯科大学 大学院医歯学総合研究科 生体支持組織学講座 歯周病学分野 **中島啓恵**

70 ISPPS＆AAP報告記 医療法人 富塚歯科医院 **富塚佳史**

74 JIADS Information

—天然歯 再生—

リグロス®を用いた硬軟組織マネジメントとその可能性

大川歯科医院（兵庫県神戸市）
大川敏生

Ⅰ. はじめに

天然歯を保存する１つの手法としての歯周組織再生療法（以下、再生療法）は、歯の付着器官を再生させ、失われた支持組織を回復することで歯の予後の改善を目的とする。これまで多くの研究開発がなされ、適応症拡大が図られるとともに一定の成果が認められている。昨今では、リグロス®（以下、リグロス）に代表される材料開発やフラップマネージメントの改良など治療技術の進歩に目覚ましいものがある。本稿では、リグロスを用いた臨床実感や、さらなるリグロスの可能性など、臨床例を踏まえ考察を加えたい。

Ⅱ. リグロスの作用機序とその臨床効果

リグロスは、塩基性線維芽細胞増殖因子(以下、FGF-2)を有効成分とする世界初の歯周組織再生医薬品である。そのリグロスの作用機序について村上は、早期には上皮細胞の増殖を抑制して歯根膜細胞の増殖、遊走を促進し、後期にはFGF-2が消失することで歯根膜細胞の線維芽細胞、骨芽細胞、セメント芽細胞への分化を促し、細胞外基質の産生抑制と血管新生をおこない、歯周組織の再生が起きると報告した[1)]。また、その臨床効果についても、第三相試験のプラセボ対照比較試験において、投与後36週の評価でCAL獲得においては両群間で有意差を認めなかったが、新生歯槽骨の増加量においてリグロス群は、プラセボ群に比較して有意に増加を認めた。また、骨欠損形態の違いによる比較では、いずれの形態においてもリグロス群は、プラセボ群を上回る歯槽骨の増加量を認め、特に３壁性や２壁性でより良い臨床成績が得られたと報告している[2)]。さらに、田中らはビーグル犬の３壁性歯周組織欠損モデルにおいて、欠損部周囲の歯根膜と歯槽骨からの間葉系細胞の増殖と遊走を確認し歯根部だけでなく歯槽骨側からも骨再生が促進されることを報告している[3)]。総じて、再生療法にリグロスを用いることで、特に硬組織の誘導が期待できることが理解できる。

筆者の臨床においても、再生療法の最適応症である狭くて深い3壁性骨欠損に対してリグロス単体による再生療法をおこなった症例で、リグロスの効果をより実感した（図1）。また、自家歯牙移植をおこなった際、歯根が歯槽骨のハウジングから突出している箇所にリグロスのみを作用させたところ、硬組織を誘導し骨再生が促進されたことを経験し（図2）、リグロスの効果に驚かされるとともにさらに様々な場面においてリグロスの効果を期待することに繋がることとなった。

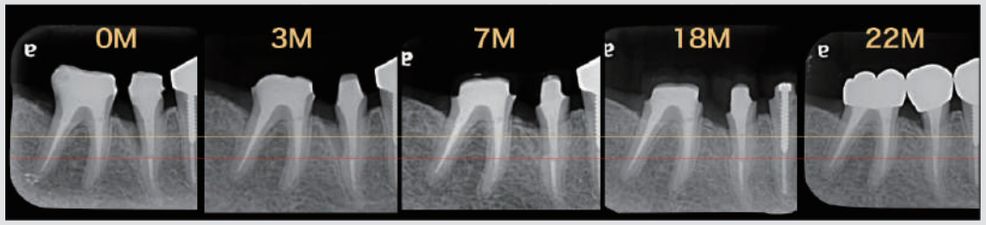

図１ ⌉5、⌉6 遠心に再生療法を行った後のデンタルＸ線写真の変化
両歯ともに３壁性骨欠損でありリグロスのみを適応。術後７ヶ月の時点で骨様組織が観察され、時間の経過とともに歯槽骨の緻密化が観察された。

図２a 移植窩にドナー歯を適合させた状態。⌉6 部に移植窩を形成し、ドナー歯を試適。歯槽骨のハウジングから歯根部の突出が確認できる。

図２b 露出根面にリグロスを塗布。露出根面にリグロスのみを作用させ、緊密に縫合をおこなった。

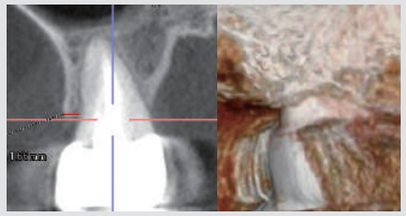

図２c 術後３年経過時の CBCT
露出していた歯根部は、厚みのある新生歯槽骨で被覆されているのが観察される。

Ⅲ. リグロスとエムドゲイン® の比較

リグロスは、前述のような研究報告や筆者の臨床において特に硬組織形成に効果を発揮するが、従来から臨床応用され長年の実績のあるエムドゲインゲル®（以下、EMD）と比較した場合のリグロスの効果について、いくつかの研究報告を用い比較検討をしたい。北村らは第三相試験において、新生歯槽骨形成に関してリグロスはEMDに比較して優位性を認め、さらにCAL獲得に関してもEMDに比較して有意な増加を認めたと報告した[4)]。また、白方らは、ビーグル犬の2壁性歯周組織欠損モデルにおいて、組織切片を用い付着器官の再生を評価した[5)]。その結果、リグロスはEMDに比較して骨誘導能は高いが、根面との付着様式はEMDに劣る結果となった。これは、セメント質形成促進を期待するEMDの作用機序を考えると理解ができる結果である。さらに、三上らは、目的が異なる研究ではあるが、患者背景、評価方法が類似したFGF-2とEMDの報告をおこなっており、それを筆者なりに比較をすると表1のようにほぼ同等の結果となっていることがわかる[6,7)]。したがって、前述したように硬組織形成に関してはややリグロスに優位性が認められるものの、臨床的にはリグロスもEMDも同等の効果が期待できることがわかる。

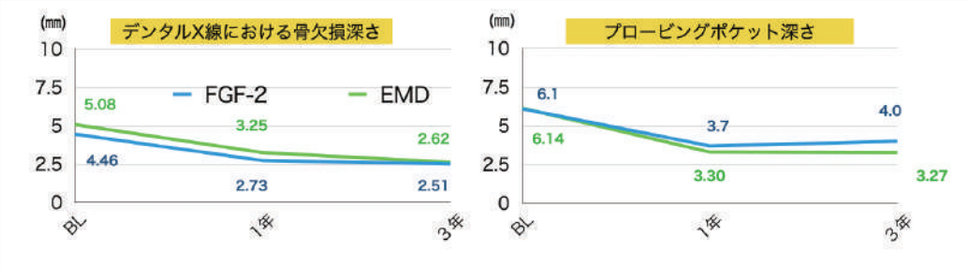

表1 FGF-2とEMDによる再生療法後の臨床的パラメーターの比較
デンタルX線写真における骨欠損深さとプロービングポケット深さの変化においてどちらも類似した変化をたどり、3年後の評価でも同等の結果となった。

Ⅳ. リグロス® を用いた臨床

これより、シチュエーションの異なる臨床例を供覧し、さらなるリグロスの可能性を評価していきたい。

① 根面被覆

近年、根面被覆に関しては多くの術式が報告され様々な症例に対応できるようになってきた。兼ねてより根面被覆をおこなう際には、歯根面への付着を考慮しEMDの併用がおこなわれてきた。EMDを併用することでDiasらは、歯肉退縮量の改善が得られるとともに完全根面被覆率も有意に高くなり、さらには血管新生成長因子の発現も有意に増加したと報告した[8)]。またMcGuireらはEMDを併用した根面被覆の治癒様式を組織切片とマイクロCTを用いて評価した[9)]。結果として、EMD群には、程度の差はあるものの新生歯槽骨、新生セメント質、シャーピー線維など付着器官の再生を認め、マイクロCTにおいても新生歯槽骨を確認した。一方で、EMDを併用していない群においては、いずれも再生を認めなかったという報告からもEMDを併用することで安定した被覆根面の付着が獲得できることがわかる。それでは、根面被覆にリグロスを用いることでどのような結果をもたらすのか、症例を提示する。

図3に示す患者は、矯正治療後の歯肉退縮を主訴に来院。問題のある全ての部位は、Cairoの分類RT1で比較的完全根面被覆を得やすい症例であった。図4に術後正面観を示すが、誌面の関係上、3|にフォーカスし報告する。同部は、図5に示す手法を用いて根面被覆をおこない、想定した通りに完全根面被覆が達成されると同時にPhenotypeの改善も得ることができた。図6に術後3年のCBCTを示す。CBCTではCEJから約2㎜付近まで新生歯槽骨の形成が確認でき、術前のCBCTがないために比較はできないが、明らかに術中の歯槽骨の状態とは異なり硬組織の形成が確認できる。一方、|4にも同様の手法で根面被覆をおこなったが、術後、根尖粘膜部に硬結を認めるとともに、CBCTでは歯頸部付近に骨瘤を認め(図7)、周知のように制御困難な一面を経験した。このような偶発症への対応としては、塗布するリグロスの量を調整し根尖粘膜下への漏洩を最少限に抑えるなどの配慮で防止可能と考える。いずれにしても、リグロスを併用することで、EMDと同様に露出根面への付着器官の再生が獲得できる可能性を見出すことができた。

図3 歯肉退縮を主訴に来院した患者の口腔内写真。
3|、|3、|4、下顎前歯部に歯肉退縮が確認される。

図4 根面被覆後の口腔内写真
全ての部位において完全根面被覆と Phenotype の改善が図られている。

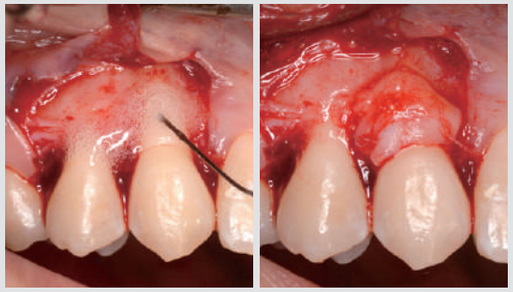

図5a リグロス塗布後、結合組織の設置
フラップを翻転しデブライドメント後、露出歯根面にリグロスを塗布。口蓋より結合組織を採取し、懸垂縫合にて固定をおこなった。

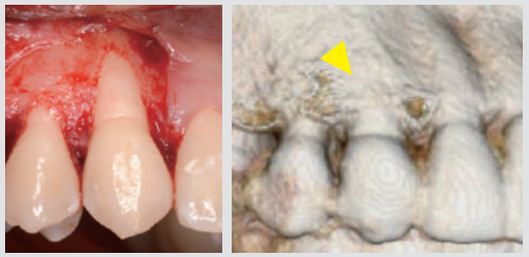

図5d 縫合後の状態
フラップ弁を歯冠側に引き揚げ緊密に縫合をおこなう。

図6 3| の根面被覆時の歯槽骨状態と根面被覆後3年の CBCT
根面被覆時に認められた歯槽骨の裂開は認められず、両隣在歯の骨レベルまで歯槽骨が回復していることがわかる。

図7 |4の根面被覆後3年の CBCT
頬側歯頸部付近に骨瘤様の不透過物が確認できる。過剰に硬組織が形成されているのがわかる。

② 分岐部病変

続いて、分岐部病変におけるリグロスの効果および可能性を考察する。2015年に報告されたAAPのコンセンサスでは、Ⅱ度の分岐部病変が最も成功率が高く、複数の材料を用いた再生療法

が有効であると報告されている[10]。さらに、Jepsenらは、水平的骨レベルの獲得には、EMD単独よりも骨移植やメンブレンを用いる方が有効であると述べており[11]、単体療法よりもコンビネーションセラピーを検討する方が無難であることがわかる。それでは、図8のような分岐部病変においてはどうか。術前CBCTによる診査では遠心根が2根に分岐し、頬舌的にも分岐部Ⅲ度であり、さらに、垂直的分類[12]もSubclass Cに近く予後不良な状態であった。しかし、このような分岐部病変においても、Cortelliniらは、低侵襲なフラップデザインにEMDと骨補填剤を用いることで垂直的分類を85%近くの症例で改善でき、さらに3〜16年の経過観察期間において維持されたと報告している[13]。こちらを参考に、本症例においても同様の手法を用い、再生療法をおこなった(図9)。しかし、術後治癒不全により1週目には歯間乳頭部の壊死を生じ、骨補填材の露出を招く結果となってしまった(図10)。ただ、その1週間後には、同部に創面を軟組織が覆い時間の経過とともに上皮化が進行し創部の閉鎖を得ることができ、幸いにも大きな損失なく治癒を得ることができた(図11)。これは、リグロスの有効成分であるFGF-2がコラーゲンの成熟や創傷治癒、血管新生を促進した結果であると考えるのが妥当であり、リグロスは硬組織形成だけでなく軟組織の治癒にも有効に働くと考える[14]。

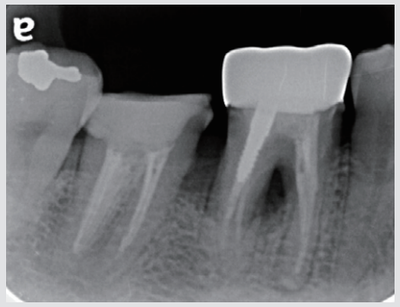

図8 ⌐6 術前のデンタルX線写真
水平的に分岐部Ⅲ度であり、垂直的にはSubclassCに近い状態であった。

図9a リグロス塗布後の状態
MISTにより歯間乳頭部と頬側のみフラップ弁を翻転し、デブライドメント後、リグロスを塗布する。

図9b 骨補填材填入後の状態
隣在歯の骨レベルに合わせて他家骨を填入する。

図9c 縫合後の状態
歯根とフラップ弁との間の隙間を生じないように、また、歯間乳頭部はバットジョイントになるように緊密に縫合をおこなった。

図10 再生療法後の歯間乳頭の変化
術後1週目には歯間乳頭部の壊死を生じるが、軟組織が早期に創傷部を覆い上皮化が得られた。

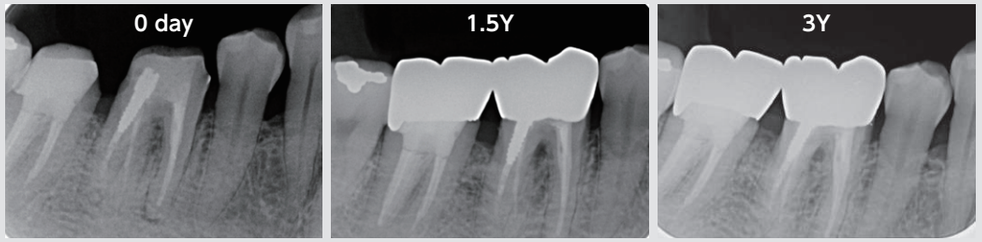

図11 ⌐6 再生療法後のデンタルX線写真の変化
歯肉の壊死を生じたものの、結果として分岐部に若干の透過像が認められるが、歯周ポケット値は3㎜以内にコントロールされており、良好な結果を得ることができた。

③ エンド・ペリオ病変

最後により複雑なエンド・ペリオ病変の症例を供覧する。患者は⌡3の腫脹を主訴に来院され、術前の歯周ポケット値が12㎜と深く、デンタルX線写真およびCBCTから根尖に及ぶ骨吸収が確認された(図12)。術前診査にて歯髄壊死を認めたため、まずは根管治療をおこない、さらに、根面に粗造感を認めたため可及的に根面のデブライドメントを実施した。3ヶ月程度経過観察したところ、術前に認められた腫脹や排膿は改善されたものの深い歯周ポケットは改善されず、再生療法による改善を試みることとした。術前のCBCTから抜歯も検討したが、術前診査で動揺が軽度であったこと、歯根が歯槽骨のハウジング内にほとんど収まっている状態を考慮し、再生の原則[15]というべき「早期創傷治癒の促進」「再生スペースの確保」「根面への血餅の維持安定」の3つが達成されれば再生が可能であると判断した。この原則を達成するために本症例においてフラップデザインの選択は重要であると考える。数あるフラップデザインの中から今回は骨欠損の位置や形態を考慮しNIPSA[16]を選択。さらにPhenotypeが薄く歯肉退縮を伴っていたため、術後の更なる歯肉退縮の悪化を懸念しCTGの併用を計画した。Moreno Rodriguezらは、EMDと骨補填材さらにはCTGを併用することで、歯肉退縮を生じることなく歯周組織の改善を得られたと報告している[17]。またBurkhardtらは、雑種犬にリポジションフラップのみかフラップの下にCTGもしくはコラーゲン膜を設置し、フラップの引っ張り強度を測定した[18]。その結果、CTGやコラーゲン膜併用の方がフラップの引っ張り強度が早期に増加し、早期の創傷治癒をより良好なものにする可能性があることを示唆した(表2)。CTGを併用する目的は、Phenotypeの改善はもちろんのこと、創傷が安定することでフラップ弁の微小な動きが抑制され、結果として血餅や骨補填剤の安定に繋がると考え、本症例においてもこの手法を選択することとした(図13)。現在、術後9ヶ月経過し、歯周ポケットの値、Phenotypeの改善も図られ、デンタルX線写真では垂直的骨欠損の改善が観察される(図14)。今後、CBCTにて3次元的な評価をおこなう予定であるが、また機会があれば報告する。

図 12a ⌊3 初診時の口腔内写真
12㎜におよぶ深い歯周ポケットがあり、腫脹・排膿が認められた。

図 12b ⌊3 初診時のデンタルＸ線写真
近心側に根尖におよぶ垂直性骨欠損が観察され、歯髄反応は認められずエンド・ペリオ病変に罹患している状態であった。さらに、⌊2 の近心側にも垂直的骨欠損が認められる。

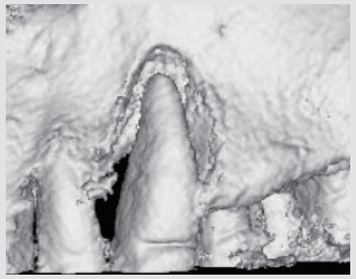

図 12c ⌊3 初診時の CBCT
根尖を取り囲むように歯根周囲に大きな骨吸収が認められる。幸いなことに、遠心歯頸部には歯槽骨が残存していたために動揺は軽度に維持されていた。

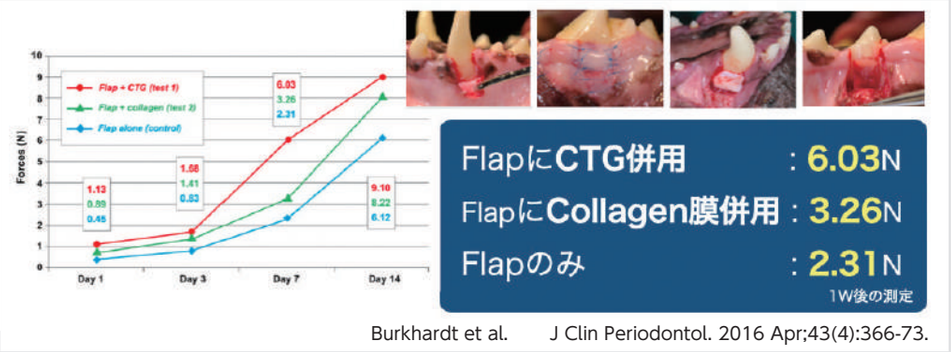

表2 フラップへの引っ張り強度の比較
フラップ下にCTGもしくはコラーゲン膜を設置することによりフラップのみを戻すよりも引っ張り強度が増加する。

図 13a リグロス塗布
NIPSA にて切開をし、フラップ弁を剥離。デブライドメントをおこない、骨欠損部および歯根面にリグロスを塗布する。

図 13b 結合組織を試適
口蓋側より結合組織を採取し、唇側歯頸部に懸垂縫合にて固定をおこなった。

図 13c 骨補填材を填入しメンブレンを設置
ハウジングの外にも骨の厚みを確保するため、他家骨を填入後、BioGide にて被覆する。

図 13d 縫合後の状態
切開部に隙間が生じないよう単純縫合にて緊密に縫合をおこなった。

図 14a ⌊3 の再生療法後９ヶ月の口腔内写真
歯周ポケットも４㎜となり、Phenotype の改善も図らている。
また、⌊2 は若干歯肉退縮をまねいたものの、歯周ポケットの改善は得られた。

図 14b ⌊3 の再生療法後９か月のデンタルＸ線写真
垂直性骨欠損は改善され、隣在歯との歯槽骨レベルは平坦化が図られている。

Ⅴ. まとめ

リグロスは発売されて7年と短期であり、それゆえにエビデンスも臨床報告も乏しいといえる。それゆえに本稿では、長年にわたる臨床実績があり安全性も証明され豊富な臨床エビデンスが存在するEMDを参考にリグロスの症例提示および可能性について述べた。現時点では、リグロスは、EMDと類似した臨床結果をもたらすと考えられるが、発売当初より「育薬」を謳っているように、今後も臨床を積み重ねていく上で再生療法のエビデンスを確立していく必要があると考える。その中で、本稿の内容が、リグロスの今後の育薬に繋がる臨床報告の１つとして有意義な内容になっていれば幸いに感じる。

最後に、今回、このような機会を与えてくださった小野先生、中村先生をはじめ理事の先生方にこの場をお借りしまして感謝申し上げます。

参考文献

1） Murakami S. Periodontal tissue regeneration by signaling molecule(s): what role does basic fibroblast growth factor (FGF-2) have in periodontal therapy? Periodontol 2000. 2011 Jun;56(1):188-208.

2） Kitamura M et al. Randomized Placebo-Controlled and Controlled Non-Inferiority Phase III Trials Comparing Trafermin, a Recombinant Human Fibroblast Growth Factor 2, and Enamel Matrix Derivative in Periodontal Regeneration in Intrabony Defects. J Bone Miner Res. 31(4):806-814, 2016.

3） Nagayasu-Tanaka T et al. Action Mechanism of Fibroblast Growth Factor-2 (FGF-2) in the Promotion of Periodontal Regeneration in Beagle Dogs. PLoS One. 2015 Jun 29;10(6):e0131870.

4） Kitamura M et al. Randomized Placebo-Controlled and Controlled Non-Inferiority Phase III Trials Comparing Trafermin, a Recombinant Human Fibroblast Growth Factor 2, and Enamel Matrix Derivative in Periodontal Regeneration in Intrabony Defects. J Bone Miner Res. 31(4):806-814, 2016.

5） Shirakata Y et al. Regenerative effect of basic fibroblast growth factor on periodontal healing in two-wall intrabony defects in dogs. J Clin Periodontol. 2010 Apr;37(4):374-81.

6） Mikami R et al. Influence of aging on periodontal regenerative therapy using enamel matrix derivative: A 3-year prospective cohort study. J Clin Periodontol. 2022 Feb;49(2):123-133.

7） Prognostic factors affecting periodontal regenerative therapy using recombinant human fibroblast growth factor-2: A 3-year cohort study. Mikami R et al. Regen Ther. 2022 Aug 27;21:271-276.

8） Dias AT et al. Gingival recession treatment with enamel matrix derivative associated with coronally advanced flap and subepithelial connective tissue graft: a split-mouth randomized controlled clinical trial with molecular evaluation. Clin Oral Investig. 2022 Feb;26(2):1453-1463.

9） McGuire MK, Scheyer ET, Schupbach P. A Prospective, Case-Controlled Study Evaluating the Use of Enamel Matrix Derivative on Human Buccal Recession Defects: A Human Histologic Examination. J Periodontol. 2016 Jun;87(6):645-53.

10） Reddy MS et al. Periodontal regeneration - furcation defects: a consensus report from the AAP Regeneration Workshop. J Periodontol. 2015 Feb;86(2 Suppl):S131-3.

11） Jepsen S et al. Regenerative surgical treatment of furcation defects: A systematic review and Bayesian network meta-analysis of randomized clinical trials. J Clin Periodontol. 2020 Jul;47 Suppl 22:352-374.

12） Tonetti MS et al. Vertical subclassification predicts survival of molars with class II furcation involvement during supportive periodontal care. J Clin Periodontol. 2017 Nov;44(11):1140-1144.

13） Cortellini P et al. Papilla preservation flaps for periodontal regeneration of molars severely compromised by combined furcation and intrabony defects: Retrospective analysis of a registry-based cohort. J Periodontol. 2020 Feb;91(2):165-173.

14） Matsumoto S et al. The Effect of Control-released Basic Fibroblast Growth Factor in Wound Healing : Histological Analyses and Clinical Application. PRS GO 2013

15） Cortellini P, Tonetti MS. Concepts for regenerative therapy in intrabony defects. Periodontol 2000.2015;68:282-307.

16） Moreno Rodriguez JA, Caffesse RG. Nonincised Papillae Surgical Approach (NIPSA) in Periodontal Regeneration: Preliminary Results of a Case Series. Int J Periodontics Restorative Dent. 2018;38(Suppl):s105-s111.

17） Moreno Rodríguez JA et al. Connective Tissue Grafts with Nonincised Papillae Surgical Approach for Periodontal Reconstruction in Noncontained Defects. Int J Periodontics Restorative Dent. 2019 Nov/Dec;39(6):781-787.

18） Burkhardt R et al. Interposition of a connective tissue graft or a collagen matrix to enhance wound stability - an experimental study in dogs. J Clin Periodontol. 2016 Apr;43(4):366-73.

—天然歯 再生—

根分岐部病変の再生
～軟組織のコンディションを考慮して～

なかや歯科（大阪市開業）
中家麻里

はじめに

再生療法は、自家骨移植に始まり、GTR法やエムドゲイン療法が開発され、その後、本邦未承認であるが、PDGFなどのサイトカインの応用が可能になり、2016年には、日本国内においても、リグロス（塩基性線維芽細胞増殖因子〔FGF-2〕）が発売、臨床応用されるようになるなど、この半世紀でめざましい進歩を遂げてきた。

このように、外科術式や材料が進化したその一方で、再生療法を成功に導く要因として、

1、患者に起因する因子
2、歯や骨欠損形態に起因する因子
3、軟組織に起因する因子
4、術者の技術に起因する因子

などが挙げられ、術前にこれらの要因をしっかりと、診断し検討する必要がある。

とりわけ根分岐部病変においては、解剖学的な形態により掻爬が困難であり、骨欠損形態が主に1～2壁性となり、血液供給も不利なことから、再生療法の難易度は高くなる。

前述のように軟組織の条件は、再生療法を成功に導くために重要な因子であるが、リグロスは細胞増殖、骨新生の働きに加え、血管新生を促進するという特性も有し[1]、術後に歯肉の裂開や創面の露出が起こりにくいなどの報告もある[2]。そのため従来の方法や材料以上に歯周組織再生のために必要な環境を提供できると考え、根分岐部病変にもリグロスを積極的に応用するようになった。

そこで今回は、軟組織のコンディションに注目し、根分岐部病変の再生にリグロスを応用した症例を供覧し、考察を加えたい。

根分岐部病変再生療法の Decision Tree

2020年にRasperiniらが根分岐部病変に対する再生療法のDecision Treeを発表した[3]。

まず、患者の口腔清掃状態、硬組織等を評価し、次に軟組織の評価を行う（図1）。

軟組織の評価として、歯肉退縮が存在するかどうかを診査し、歯肉退縮が認められる場合、さらにCairoの分類（図2）に従い評価を行う。

次に角化歯肉の幅、そして軟組織の厚みと順次評価を進め、治療方法を決定する。

それでは実際に、根分岐部病変水平骨欠損Ⅱ度、Ⅲ度に対して、リグロスを応用し再生療法を行った症例を、軟組織の条件に着目した図1のDecision Treeと対比しながら、供覧したいと思う。

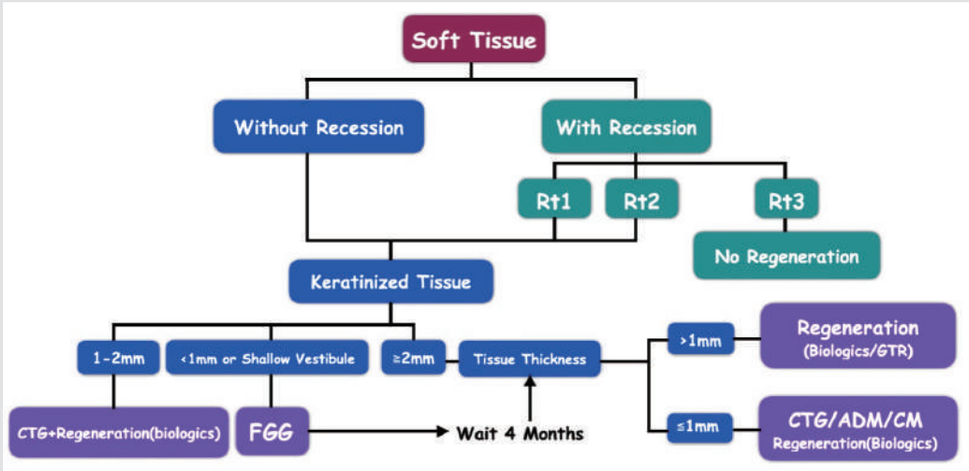

図1 根分岐部病変再生療法の Decision Tree（軟組織の評価）Rasperini et al 2020[3] 改変

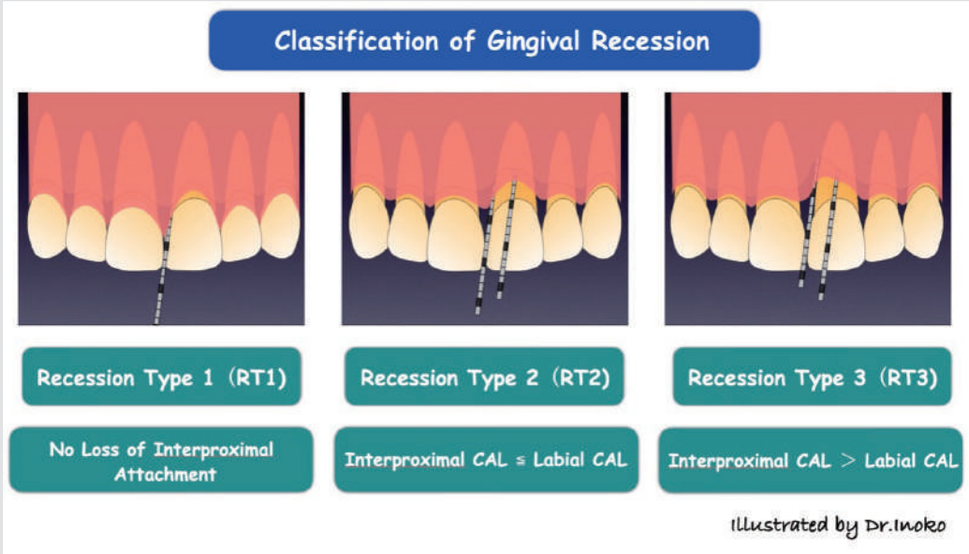

図2 Cairo の分類[4]

根分岐部病変水平骨欠損Ⅱ度の症例

根分岐部病変水平骨欠損Ⅱ度の症例は、再生療法の予知性が最も高いと言われている[5]。
しかし、歯肉退縮が存在する等、軟組織のコンディションが良好ではない症例は、治療の難易度も上がると考えられる。

症例 1　62歳女性　上顎右側臼歯部咬合痛並びに冷水痛を主訴に来院された。

初診時のデンタルX線と口腔内写真を図３に示す。
図１より、治療法は、GTRを応用した再生療法ということになる。
しかし、本症例は、歯肉退縮が顕著であるために結合組織移植（CTG）を併用するかを迷ったが、軟組織の厚みが増し、早期における創傷治癒が促進されるというリグロスの効果[2]を期待し、CTGを行わず、歯肉弁歯冠側移動術(CAF)の術式を選択した。

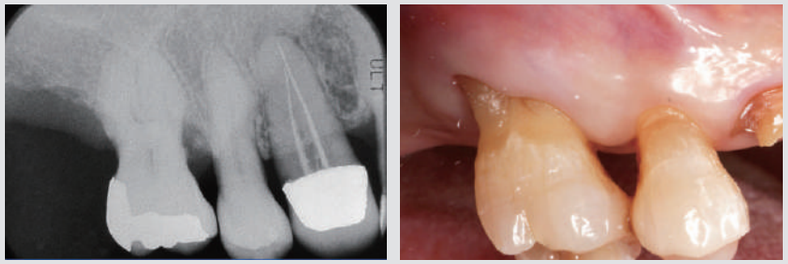

Cairo の分類
隣接部の付着の喪失は頬側と同等の RT2

角化歯肉の幅
2 mm

歯肉の厚み
1mm 以上

図３ 初診時のデンタル X 線と口腔内写真
デンタル X 線より水平垂直の骨欠損が認められ、また、6| 頬側の歯肉退縮は、近心 2mm、中央 3mm、遠心 5mm である。

図４に骨欠損の状態を示す。
近遠心根の根分岐部に３mmの水平骨欠損と近心根には根分岐部より８mm、遠心根には5mmの垂直骨欠損が認められた。
骨欠損形態は、血餅が保持されないnon contained lesionであったため、血餅が保持される環境にするべく、欠損部にリグロスを貼薬し、FDBAを移植したのちに、吸収性コラーゲン膜のossix plus を設置した。

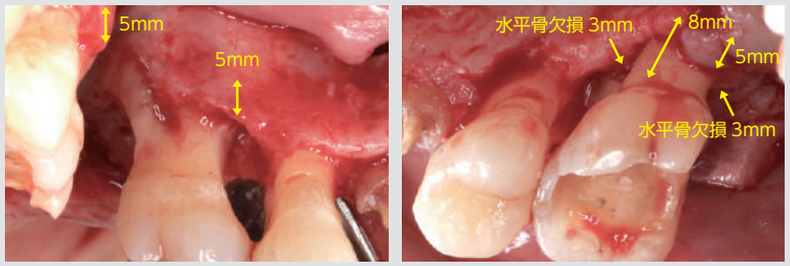

図４ 骨欠損の状態

吸収性膜の露出は、再生療法の結果に大きく影響するため[5]、膜を完全に覆えるように歯肉弁を歯冠側に移動させ縫合を行った(図５)。

図５ 縫合後の状態
設置した膜がフラップで覆えるように歯肉弁歯冠側移動術（CAF）を行う。

術後５年経過した現在のデンタルX線と口腔内の状態を図６に示す。
現在、矯正治療中である。
術前と比較すると、水平骨欠損の部位での垂直性の骨再生が認められる。
また完全な根面被覆は達成されていないが、可能な限りの歯肉の連続性は得られている。
プロービング値は3mm以下と安定した状態を維持できている。
今回、CTGを併用しない術式を選択したが、長期的な歯肉の安定性を獲得するためには、CTGを併用した方が良かったのではないかと考える。

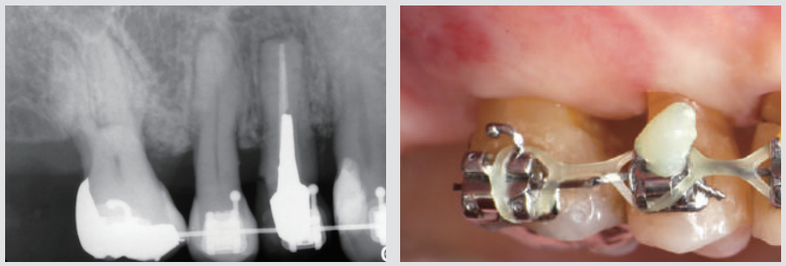

図６ 術後５年のデンタル X 線と口腔内写真

症例 2　43歳女性　下顎左側第一大臼歯部の歯肉退縮に伴う冷水痛を主訴に来院された。

初診時のデンタルX線と口腔内写真を図７に示す。
図１より、治療法はCTGを応用した再生療法ということになる。

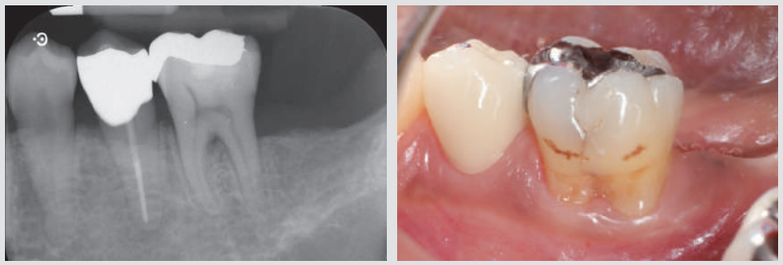

Cairo の分類
頬側の付着の喪失が隣接部の付着の喪失より顕著な RT2

角化歯肉の幅
1 mm

歯肉の厚み
薄い

図７ 初診時のデンタル X 線と口腔内写真

図８に骨欠損の状態を示す。

本症例は、頬側根分岐部に６mmの水平骨欠損と根分岐部より４mmの垂直骨欠損が認められた。根分岐部の骨欠損部をよく掻爬し、リグロスを貼薬しFDBAを移植、口蓋側より採取した結合組織を懸垂縫合にて設置(図９)したあと、結合組織をしっかりとカバーするように歯肉弁歯冠側移動術を行った(図10)。

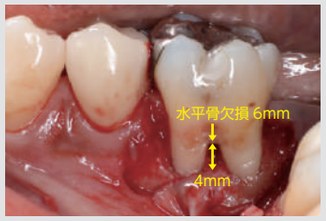

図８ 骨欠損の状態

図９ 結合組織を根分岐部の欠損部に懸垂縫合で設置する。

図 10 縫合後の状態

術後1週間からの治癒の変化を図11に示す。

術後1週間の時点で、頬側の歯肉に広範囲の貧血帯が認められた。

通常、このような状態であれば、さらに貧血部分が広範囲になり、歯肉の壊死を引き起こすと考えられるが、リグロスの場合、血管新生を促進するという働きがあり[1]それに期待し観察を行なった。

2週間後では、貧血帯の部位は縮小し、3週間後には更なる縮小が認められた。

このような治癒の変化は、リグロスに特徴的なものであると考える。

図 11 治癒の変化

術後2.5年の現在の口腔内の状態を図12に、CT像を図13に示す。

完全な根面被覆は達成されていないが、可能な限りの歯肉の連続性は達成され、術前に認められた冷水痛も消失し、患者はとても満足している。

CT上では、根分岐部に骨様組織が認められた。プロービング値も３mm以下と安定した状態を維持できている。

図 12 2.5 年後の口腔内写真

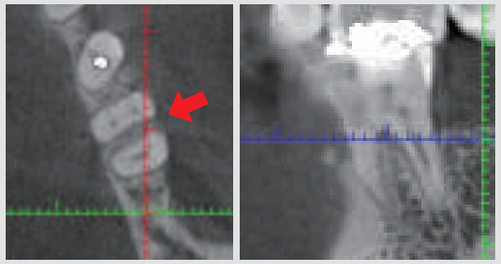

図13 2.5 年後の CT 画像
左の CT 画像は、右の根分岐部の位置でカットした Axial 画像、矢印が頬側

根分岐部病変水平骨欠損Ⅲ度の症例

根分岐部病変水平骨欠損Ⅲ度の症例は、再生療法の予知性が低いと言われている[5]。

しかし、軟組織のフェノタイプが良好な症例ではどうであろうか。

症例３ 49歳男性、下顎左側臼歯部咬合痛を主訴に来院された。

初診時のデンタルX線と口腔内写真を図14に示す。

前出の２症例とは異なり、本症例は、歯肉退縮も認められず、角化歯肉の幅も十分存在し、歯肉の厚みも厚く、歯肉のフェノタイプが良好な症例である。

図１より、治療法は、GTRを応用した再生療法ということになる。

図15に骨欠損の状態を示す。

水平骨欠損は頬舌的に貫通したⅢ度の状態で、垂直的には、根分岐部より頬側は8mm、舌側は10mmの骨欠損が認められた。

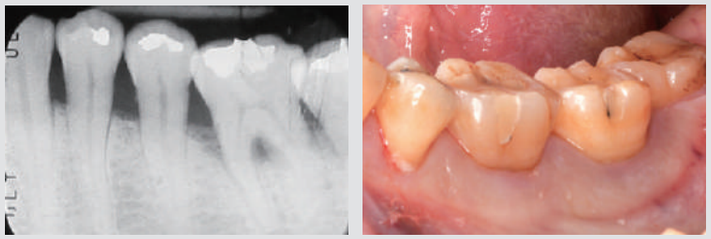

図 14 初診時のデンタル X 線と口腔内写真

図 15 骨欠損の状態
頬舌的に貫通した根分岐部病変Ⅲ度の状態であった。

掻爬後欠損部にリグロスを貼薬し、FDBAを移植し、吸収性コラーゲン膜のossix plus を設置した(図16)。
そして、吸収性膜の露出がないように、歯肉弁を縫合する(図17)。

図 16 リグロスを貼薬し、FDBA を移植、さらに吸収性コラーゲン膜の ossix plus を設置した。

図 17 縫合後の状態

図18に６年後のデンタルX線と口腔内の状態を図19にCT画像を示す。
術前は水平骨欠損Ⅲ度の症例であったが、６年後の現在では、CT画像より、根分岐部には骨様組織の再生が認められる。
また、プロービング値も３mm以下と安定した状態が維持できている。

図 18 ６年後のデンタル X 線と口腔内写真

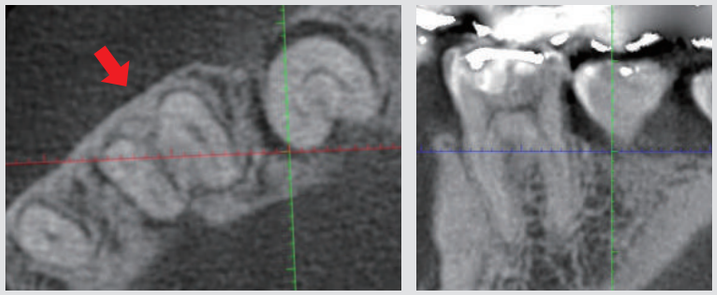

図 19 ６年後の CT 画像
左の CT 画像は、右の根分岐部の位置でカットした Axial 画像、矢印が頬側

考察

リグロスを応用して根分岐部病変に再生療法を行った症例を軟組織のコンディションに着目し供覧した。
水平骨欠損Ⅱ度の根分岐部病変は、文献的にも予知性が高いと言われている。

しかし、今回提示した２症例のように歯肉退縮が認められるケースにおいては、血液供給の点から、またフラップマネージメントの点から、再生治療の難易度は上がることになる。
このような症例においても早期における創傷治癒を促進し、軟組織の厚みを増す可能性があるリグロスは、骨再生のみならず軟組織の再生にも寄与することが期待できる。
そして、結合組織移植を併用することで、さらに安定性の高い口腔内環境が確立されると考える。
一方、根分岐部病変水平骨欠損Ⅲ度の症例は、再生療法の予知性が低いと言われているが、提示した症例のように軟組織のフェノタイプが良好なケースに関しては、術後６年であるが、良好な状態を維持できている。
根分岐部病変水平骨欠損Ⅲ度の症例も軟組織のコンディションが良好であり、掻爬も確実に行える等の条件が揃えば、再生療法の予知性は向上すると考える。
根分岐部病変に限らず、再生療法の治療方法の選択においては、骨欠損形態が注目されがちであるが、軟組織の状況の診断がいかに大切であるかを今回の症例を通じ学ぶことができた。
また、どのような術式を選択するかの判断が難しい場合があるが、図１のDecision Treeを参照することで、ひとつの指標ができるため、それらを有効に活用するべきであると考える。

参考文献

1） Nagayasu-Tanaka T,Anzai J,Takaki S et al. Action Mechanism of Fibroblast Growth Factor-2 (FGF-2) in the Promotion of Periodontal Regeneration in Beagle Dogs. PLOS ONE.2015 Jun 29;10(6):e0131870

2） Matsumoto S,Tanaka R,Okada K,Arita K et al. The efect of control-released basic fibroblast growth factor in wound healing: Histological analyses and clinical application. Plast Reconstr Sur Glob Open 2013;1(6):E44

3） Rasperini G,Majzoub J, Tavelli L et al. Management of furcation-involved molars: Recommendation for treatment and regeneration. Int J Periodontics Restorative Dent 2020;40(4): e137-e146

4） Cairo F, Nieri M, Cincinelli S et al. The interproximal clinical attachment level to classify gingival recessions and predict root coverage outcomes:an explorative and reliability study. J Clin Periodontol. 2011 Jul; 38(7): 661-6

5） Majzoub J,Barootchi S, Tavelli L et al. Treatment effect of guided tissue regeneration on the horizontal and vertical components of furcation defects : A retrospective study. J Periodontol. 2020;91 :1148-1158

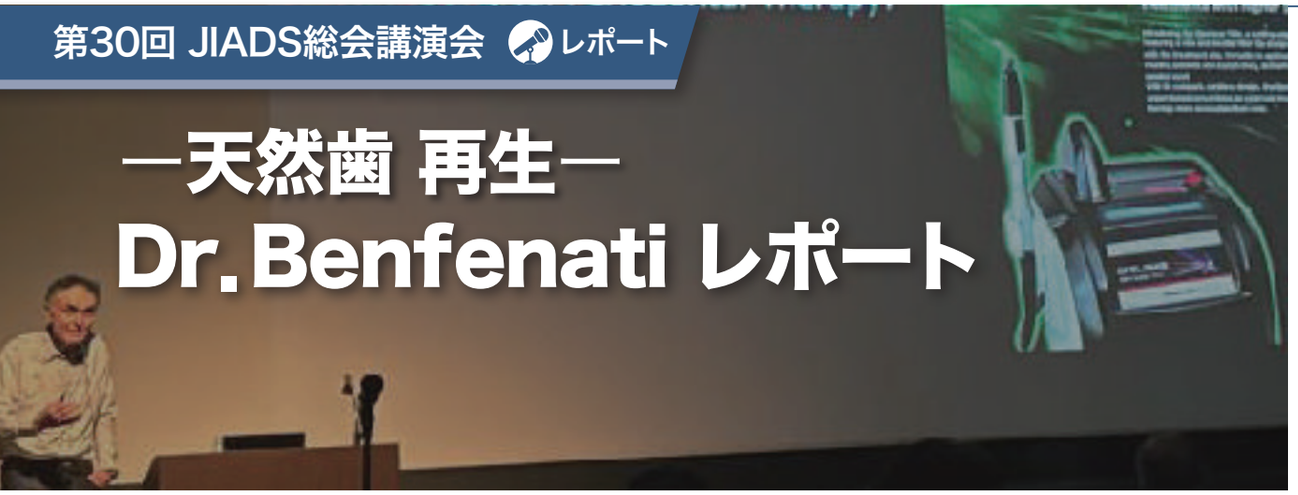

―天然歯 再生―
Dr.Benfenati レポート

桂川歯科クリニック（京都市開業）
田中 佑来

Ⅰ.GTR とGBR の成功のためのキーワード

天然歯周囲組織のGTRや欠損部位のGBRを成功に導くためには、1, To create a space　2, Blood clot stability　3, Site protectionの重要性を述べ(図1)、歯周組織再生療法を行う際には、術前の骨欠損形態を考慮することが重要である。特に歯周組織再生療法の予知性はContained DefectであるかNon-Containde Defectであるか、すなわち再生に有利な環境であるかが重要であると述べた(図2)。



図1

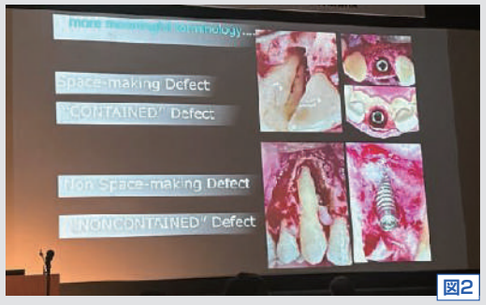

図2

Ⅱ.欠損顎堤へのGBR の方法

欠損顎堤へのGBRの方法として、症例を通して解説し吸収性縫合糸をクロス状にテンティングしてスペースメイキングする術式を紹介した。

1. 減張切開を行う
2. デコルチケーション
3. 吸収性の縫合糸（0番）を使用しスペースを作成(図3)
4. 骨補填材(FDBA)
5. クロスリンクの吸収性メンブレン
6. 頬側に結合組織移植片を骨膜縫合(図4)

図3

図4

Ⅲ.マテリアル

成長因子についてはヒアルロン酸（以下HA）を使用する。HAは創傷治癒において再生の過程で重要な役割を担っている。HAが細胞の増殖と遊走能を強化し、血餅の安定と炎症反応を軽減し、血管新生は促進することを、文献を基に解説した[6](図5・6)。

また、吸収性メンブレンにHAを浸透させることで、クロスリンクコラーゲンのように吸収速度を遅くすることができると紹介した。



図5

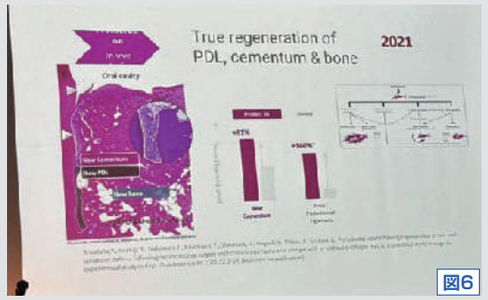

図6

Ⅳ.Step by step for GBR & Bone Grafting

大学の学生講義でも行っている骨造成の術式をStep by stepで解説した。

1.患者選択
2.欠損部の選択
3.麻酔
4.再生療法材料の準備（補填剤、メンブレン）

5.フラップデザイン

6.軟組織のデブリードマン

7.病因改善

8.骨髄への浸透

9.メンブレン、移植片の配置

10.創傷閉鎖

11.縫合

12.歯周パック

13.術後管理

2週間はブラッシング無し

1日2回のクロルヘキシジンによる含嗽

0.12%クロルヘキシジンを浸透させたガーゼでスクラブし

機械的にバイオフィルムを除去する[8]（図7・8）

14.メインテナンス



図7

図8

Ⅴ. 天然歯周囲組織の再生療法について

頬側粘膜にしっかり減張切開を行い、レントゲンにて歯根間距離が2mm以上あることを確認し、papilla preservation technique -palatal V-shapeにて切開を行う。口蓋側のフラップを展開する際は、健康な根尖側の歯肉から剥離を行うことで、歯間乳頭部の歯肉を温存できる。デブライトメント後HAを塗布し、骨補填材で理想的な骨形態を付与しメンブレンを設置する。最後に頬側には結合組織移植を行い縫合すると症例を通して解説した（図9・10）。

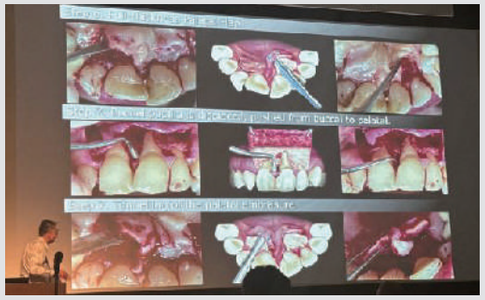

図9

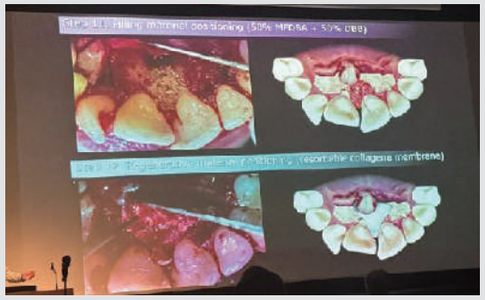

図10

Ⅵ. 軟組織のマネージメント

歯周外科治療前の軟組織のマネージメントとして歯肉縁下のインスツルメントを用いた機械的な操作は歯肉を傷つける可能性があり、レーザーを用いることで脆弱な歯肉を傷つけることなく、ポケット内をデブライドメントすることができる。

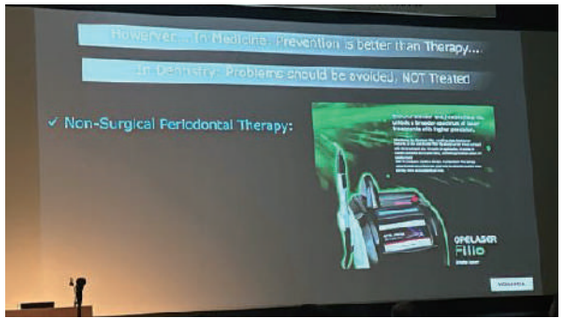

Ⅶ. まとめ

- 軟組織のマネージメントが重要である。
- 緊密な封鎖が長期的な成功のカギである。
- 術者の手技により、治療結果は大きく左右される。
- 従来の手技もしっかり理解しておくことが大切である。

と講演を締めくくった。

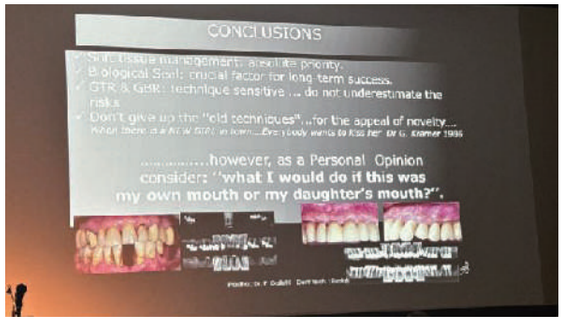

おわりに

再生療法において歯肉の状態、欠損の状態、フラップの取り扱いが重要であることを今回の講演を拝聴し、改めて実感した。昨今、様々な新しい術式が紹介されチャレンジしてみたくなるが、従来からの術式をしっかりと理解した上で、基本を忘れずに治療を行うことが重要であると再確認できた。

参考文献

1） Miron RJ, Sculean A, Cochran DL et al. Twenty years of enamel matrix derivative: the past, the present and the future. J Clin Periodontol 2016;43:668-83.
2） Nevins M, Giannobile WV, McGuire MK et al. Platelet-derived growth factor stimulates bone fill and rate of attachment level gain: results of a large multicenter randomized controlled trial. J Periodontol 2005;76:2205-15.
3） Nevins M, Kao RT, McGuire MK et al. Plateletderived growth factor promotes periodontal regeneration in localized osseous defects: 36-month extension results from a randomized, controlled, double-masked clinical trial. Periodontol 2013;84:456-64.
4） Cochran DL, Oh TJ, Mills MP, et al. A randomized clinical trial evaluating rh-FGF-2/beta-TCP in periodontal defects. / Dent Res 2016;95:523-30.
5） Maria B Asparuhova, Vivianne Chappuis, et al. Role of hyaluronan in regulating self-renewal and osteogenic differentiation of mesenchymal stromal cells and pre-osteoblasts.Clin Oral Investig 2020 Nov;24(11):3923-3937.
6） Yoshinori Shirakata, Takatomo Imafuji, et al. Periodontal wound healing/regeneration of two-wall intrabony defects following reconstructive surgery with cross-linked hyaluronic acid-gel with or without a collagen matrix: a preclinical study in dogs. Quintessence Int.2021 Mar 3;52(4):308-316.
7） Meizi Eliezer, Anton Sculean, et al. Hyaluronic acid slows down collagen membrane degradation in uncontrolled diabetic rats. J Periodontal Res. 2019 Dec;54(6):644-652.
8） Marisa Roncati, Alessandra Lucchese. Plaque removal efficacy of a novel oral care device: Amicrobiological assessment.Journal of Dentistry and Oral Hygiene.2013 October;Vol. 5(8), pp. 83-88.

MEMO

—comprehensive treatmentの実践—

Perio Ortho Synergy
～デジタルを活用した包括的歯周治療～

土岡歯科医院（千葉県市川市）
土岡弘明

Ⅰ. はじめに

Dr.V.G.Kokichは、著書の中で「矯正による歯の移動は、歯周病患者にとって非常に有益である場合が多い。多くの患者は歯を治療するために歯科医院を訪れるが、患者に歯の位置異常が認められる場合、多くの歯科医師は自らの能力の範囲内で妥協し、適切な清掃を行うか歯列状態を維持するようにする。もしそのような患者が、歯周疾患に罹患しやすい場合、歯の位置異常は特定の歯を早期喪失に至らせたり、歯周疾患を悪化させる因子となるだろう」[1]と述べている。

様々な歯周治療のオプションが広まり、多くの歯が残せるようになった現在、患者の多様な口腔内に対し、包括的なアプローチがより求められるようになった。ヨーロッパ歯周病連盟のガイドラインでは、ステージⅣの歯周炎は、ステージⅢの歯周炎と同じ重症度と複雑性を持つが、歯とアタッチメントの喪失による解剖学的・機能的後遺症（歯のフレアーとドリフト、咬合崩壊など）を含み、包括的歯周治療が必要であると記載されている（図１）。

今回歯列不正を有する患者に対し、ライフステージに応じた治療計画を立案し（図2）、デジタルテクノロジーによる診断を加え、JIADSで学んだ歯周治療、矯正治療、インプラント治療、補綴治療のオプションを駆使し、より機能的で審美的、かつメインテナンスしやすい口腔内環境を獲得した包括的歯周治療について提示する。

図1 包括的歯周治療の定義。

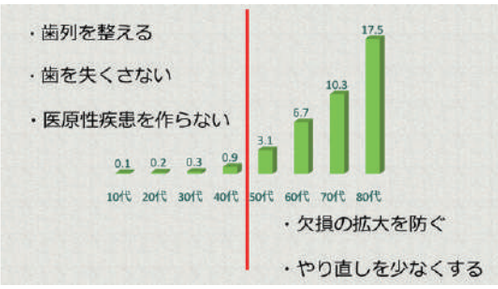

図2 年代別の平均喪失歯歯数。５０代を境に喪失歯が増加している。

Ⅱ. 症例提示

症例１ 25歳女性のガミースマイルに対し、歯列咬合を考慮に入れた包括的歯周治療のケース（図３～９）

図3a～d　ガミースマイルを主訴に来院。前歯部開咬、歯肉炎が認められた。このようなアンテリアガイダンスのない患者が将来歯周炎を発症した場合、臼歯部の咬合干渉により、歯周炎の進行が加速する可能性がある。

診断 歯肉炎　歯列不正（前歯部開咬）

治療計画 歯周基本治療後、上下第１小臼歯の便宜抜歯を行い、Temporary Anchorage Devices(TADs)を用いて臼歯部の圧下を併用し[2]、Ⅰ級咬合の獲得、前歯部開咬の改善を目的に矯正治療を行う。矯正治療後、外科的歯冠長延長術を行い、ガミースマイルを改善する治療計画とし、患者への説明、同意を得た。

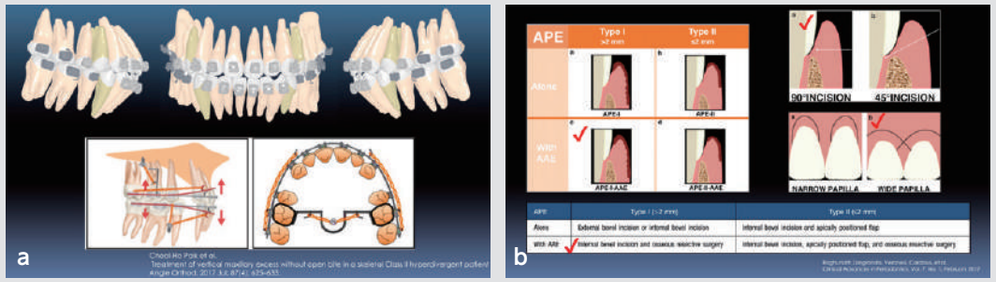

図4a,b　口腔内スキャナー（IOS）と歯科用コーンビームCT（CBCT）のデータを基にデジタルセットアップを作成した。またTADsを併用して矯正治療を行い、歯列咬合の改善後、外科的歯冠長延長術を行うこととした[3]。

治療経過

図5a～c　歯周基本治療後、第１小臼歯を抜歯し、デジタルセットアップ通りとなるようジグを用いてブラケットをセットし、レベリングを開始した。また上顎口蓋に植立したTADとTPAに鑞着したフックにエラスティックゴムをかけ、臼歯部に圧下力を加えた。

図6a～c　下顎臼歯の挺出を抑えるためにTADsを植立し、矯正治療後、ブラケットを除去した。

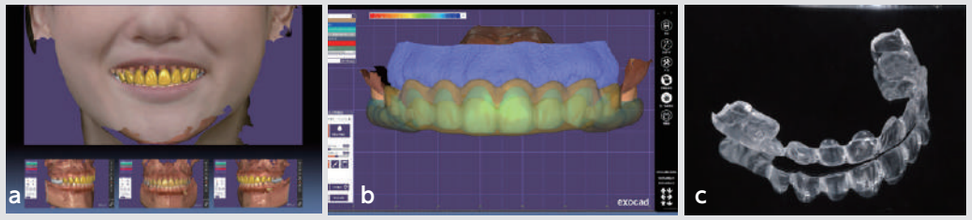

図7a～c　IOS、フェイススキャン、CBCTデータを重ね合わせし、切開用、骨外科用のステントを作製した。

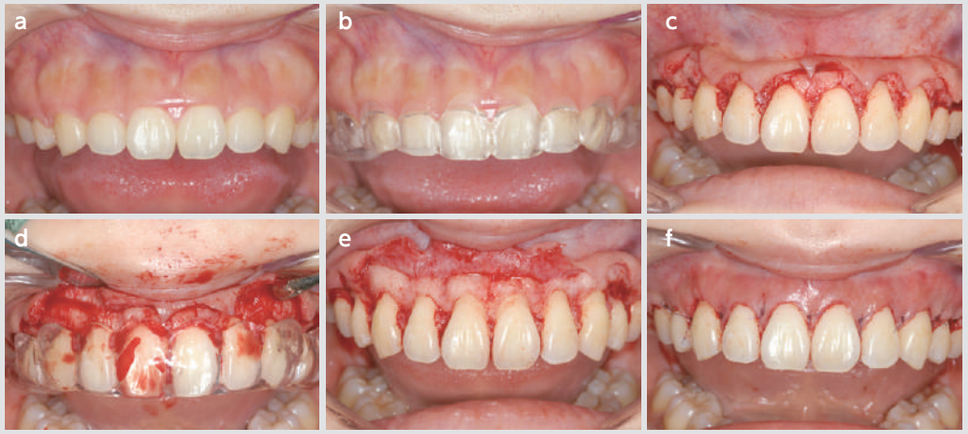

図8a～f　作製した骨外科用ステントを用いて切開、骨切除、骨整形を行い、歯冠長を延長した。

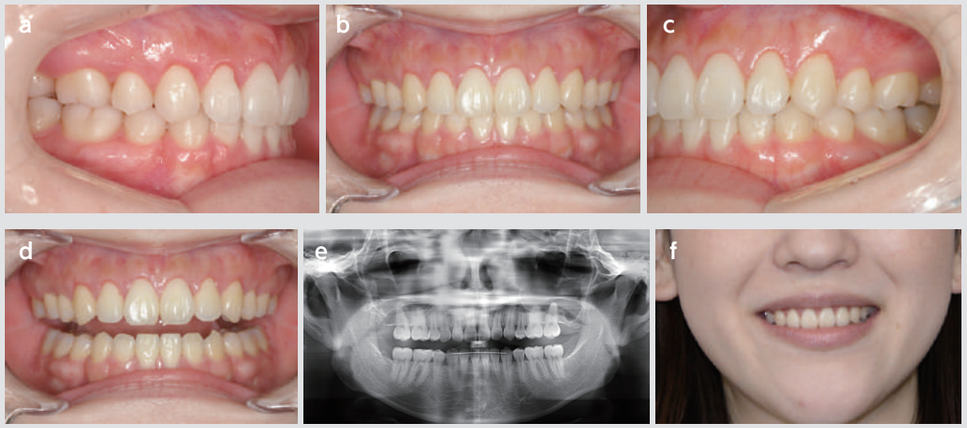

図9a～f メインテナンス移行時。主訴であるガミースマイルは改善され、患者の満足を得ることができた。また、前歯部被蓋、歯列咬合を整えることにより、将来へのリスクを低減できたと思われる。今後注意深いメインテナンスを行う予定である。

症例2

59歳女性の重度歯周炎に対し、インプラントを用いて咬合再構成を行なった包括的歯周治療のケース（図10～16）

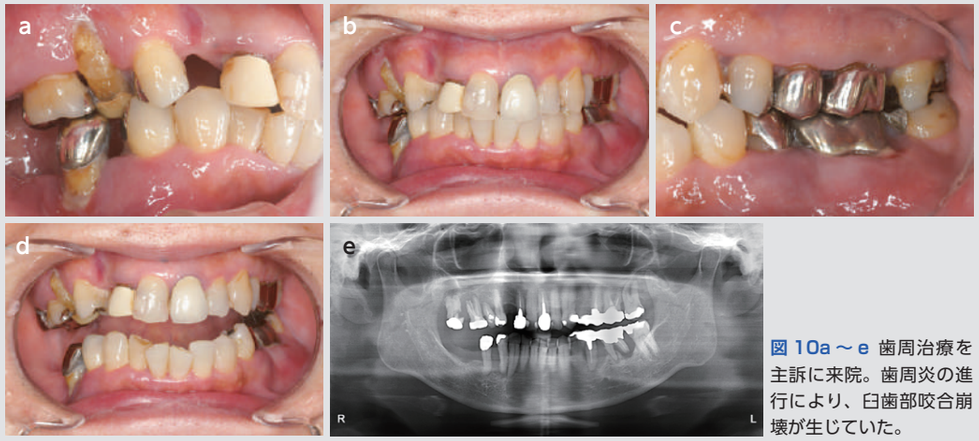

図10a～e 歯周治療を主訴に来院。歯周炎の進行により、臼歯部咬合崩壊が生じていた。

診断　広汎型慢性歯周炎　Stage Ⅳ Grade B 歯列不正

治療計画

歯周基本治療後、臼歯部インプラントによる咬合支持の確保、前歯部LOTおよび補綴治療によるアンテリアガイダンスの獲得を目的に咬合再構成を行うこととした。

治療経過

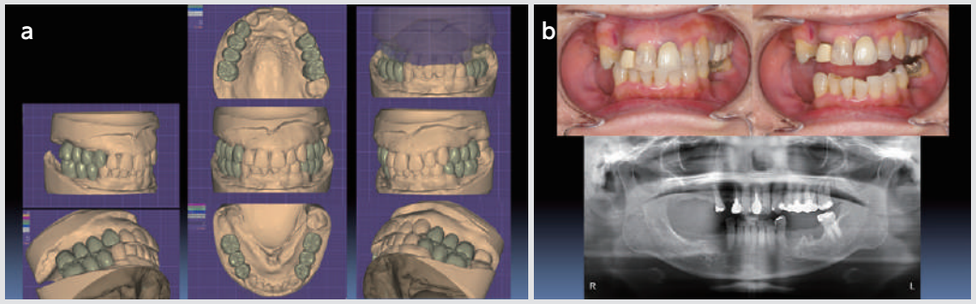

図11 a,b 仮のセントリックバイトを採得後、診断用デジタルワックスアップを行い、歯周基本治療を進めた。口腔清掃状態は良好となり、スケーリング・ルートプレーニング、抜歯、左下臼歯部に暫間義歯の装着を行った。

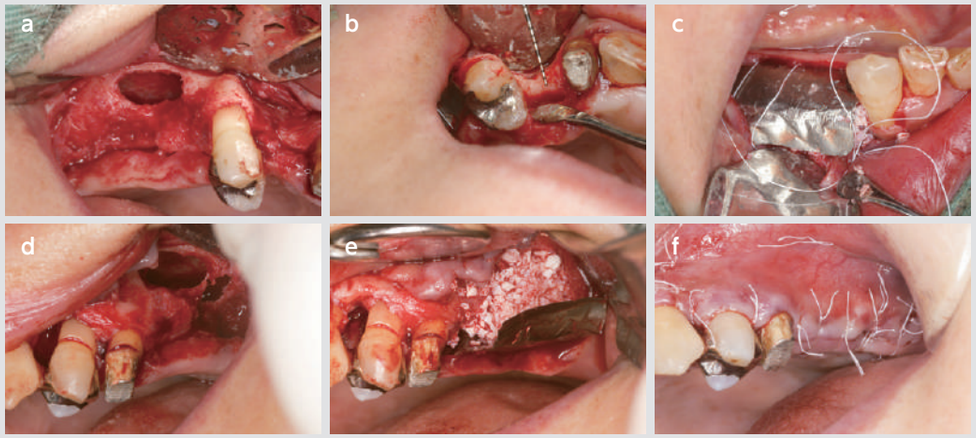

図 12 a～f 診断用ワックスアップと CBCT から埋入ポジションを診断後、右上下、左上臼歯部に骨移植材とチタンメンブレンを用いて GBR を行なった。

図 13 a～c インプラントサージカルガイドを用いて、診断通りにインプラント埋入を行なった。

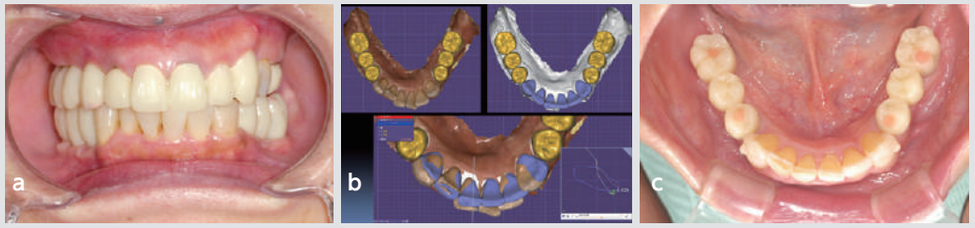

図 14 a～c　プロビジョナルレストレーションセット後、下顎前歯部のセットアップと現状のポジションの重ね合わせを行い、移動量・方向、ディスキング量などを考慮に入れ、歯周-矯正治療を行なった。

図 15 a～c 矯正治療終了後、IOS にて印象採得を行い、補綴装置の製作を行なった。

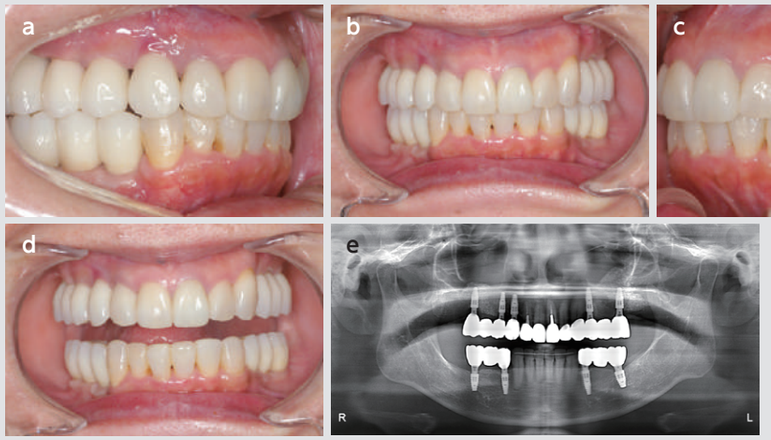

図 16 a～e　適切なアンテリアガイダンス、バーティカルストップを獲得することができ、重度歯周炎による咬合崩壊をメインテナンス移行まで導くことができた。上顎前歯部に無髄歯が残存しているが、歯列、咬合を整えたことにより、将来歯根破折などのトラブルが生じた場合も最小限の介入で済むと思われる。歯周炎の既往、年齢などリスクを有しているので、今後、注意深いメインテナンスを行なっていく予定である。

Ⅲ. おわりに

誌面の都合で詳細は割愛したが、問診や採得資料から読み取れる、病態の原因、個々のリスク、その解決法など口腔内のみならず、顔貌、骨格などを総合的に診断し、包括的にアプローチすることが審美、機能、清掃性、治療結果の永続性につながると思われる。また、近年のデジタルテクノロジーの進歩は、従来の診断、技術にプラスの効力を与え、より早く、正確に治療を進めることができると実感している。今回、年齢、重症度、リスクの異なる２症例を提示した。冒頭で述べたように、ライフステージを考慮に入れて診断、治療計画を立案、治療、メインテナンスしていくことは、患者にとても有益である。特に重度歯周炎患者の場合、JIADSで学んだ歯周治療、矯正治療、インプラント治療、補綴治療のオプションを駆使し、包括的歯周治療を行うことにより、より機能的で審美的、かつメインテナンスしやすい口腔内環境を獲得できると思われる。

参考文献

1）Carranza’s Clinical Periodontology 9th edition. W.B. Saunders Co. 2002.
2）Cheol-Ho Paik, Hong-Sik Paik, Hyo-Won Anh. Treatment of vertical maxillary excess without open bite in a skeletal Class II hyperdivergent patient. Angle Orthod. 2017 Jul; 87(4): 625–633.
3）Mariana S. Ragghianti Zangrando, Giovanna F. Veronesi, Matheus V. Cardoso et al. Altered Active and Passive Eruption: A Modified Classification. Clinical Advances in Periodontics, Vol. 7, No. 1, February 2017: 51-56.

—comprehensive treatmentの実践—

長期安定を考慮した包括的歯科治療の実践

貴和会 歯科診療所（大阪府大阪市）
水野秀治

Ⅰ. はじめに

患者のかかえる問題はさまざまであり、これらの問題解決を図るためには多くの治療オプションを習得し、実践することが求められる。根管治療、歯周治療、補綴治療はもちろんであるが、さらに歯列不正や歯の欠損を伴うような複雑な病態において失われた機能と審美を回復するためには、矯正治療やインプラント治療などを組み合わせた総合的な対応が必要となる(図１)。またこれらの問題解決において、局所的な対応で治療可能な場合もあるが、とくに歯列不正や歯の欠損を原因とした咬合異常を認める症例では、下顎位の決定や適切な咬合接触の付与など咬合治療を含めた全顎的な対応が必要となる。今回は、複雑な症例に対して行った包括的歯科治療が長期的に維持、安定するために必要な考慮すべき要因について考察したい。

包括的歯科治療とは

歯科の各分野の連携により総合的な治療技術を駆使し、口腔内の健康と機能回復をはかる治療体系

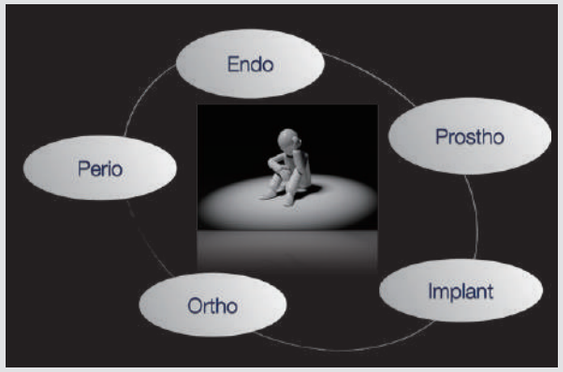

図１ 包括的歯科治療

Ⅱ. 包括的歯科治療の実践

患者は、55歳、女性、下顎の義歯が痛くて咀嚼できないことを主訴に来院された(図２a,b)。不良補綴装置を除去した後、プロビジョナルレストレーションを装着し、ブラッシング指導とスケーリング、根尖病変がみられる歯の根管治療を行った。位置異常を認める歯に対して矯正治療、深い歯周ポケットが残存し、角化歯肉が不足している部位に対して歯周外科処置を行い、清掃性の高い歯周環境を確立した。左側臼歯部の欠損に対して下顎はインプラントを埋入し、上顎は部分床義歯を装着し咬合支持を回復した。その後、プロビジョナルレストレーションを用いて咬合の安定を確認した後に最終補綴装置を作製し、清掃性、機能性、審美性の改善を行った(図２c,d)。最終補綴装置を装着した後、ナイトガードを使用し、ブラキシズムに対する力のコントロールを図った。治療後は、定期的にメンテナンスに来院してもらい必要に応じて咬合調整を行っている(図２e,f)。

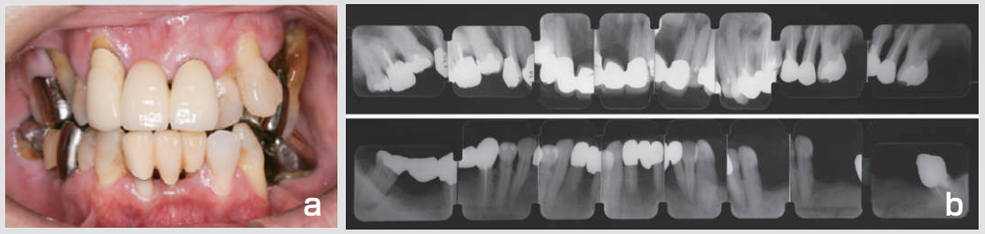

図２a,b　55歳、女性、入れ歯が痛くて噛めないことを主訴に来院された。全顎的に歯槽骨の吸収、歯肉退縮、歯の位置異常を認めた。

図２c,d　治療終了後３年。保存不可能な歯を抜歯し、残存歯に対して歯周治療と矯正治療を行った。欠損部にはインプラント、固定性ブリッジ、部分床義歯を用いて機能の回復を図った。

図２e,f　メンテナンス時に咬合状態を確認したところ前歯部に咬合接触の欠如を認めたため、前歯部の咬合接触が回復するように咬合調整を行った。

このような包括的に行った歯科治療を長期的に維持、安定させるためには、炎症と力(咬合)のコントロールを徹底し、メンテナンスを継続していくことが重要になる。

1. 炎症のコントロール

深い歯周ポケットはプラーク停滞の原因となるため、歯周ポケットが深い部位には歯周外科処置を行い、可能な限り歯周ポケットを浅くする必要がある。歯周病が進行し、歯槽骨の吸収により不整な骨形態を認める場合、骨外科処置を行い生理的な骨形態を付与することが歯周ポケットの再発

防止につながる。また、角化歯肉が不足しているとブラッシングが困難となりプラークコントロール不良になりやすい。さらに歯肉退縮の原因にもなるため、角化歯肉が不足している部位には、遊離歯肉移植を積極的に行い角化歯肉の増大を図ることが望ましい[1)]。

2. 力のコントロール

歯の位置異常や欠損を放置している患者では、咀嚼機能の低下や顎関節症の誘発など咬合を原因とする疾患を発症することが多い。そのため、位置異常を認める歯に矯正治療を行い、欠損部にはインプラントや固定性ブリッジ、可撤性義歯を用いて失われた咬合支持を回復することが重要である。咬合を安定させるためには、咬合力を広く分散する必要があり、可能な限り多数歯が同時に咬合接触するように調整する[2)]。さらに治療終了後はナイトガードを装着してブラキシズムによる歯の負担を軽減し、メンテナンス時には咬合診査を行い、経年的に起こる咬合接触の変化に対して咬合調整を行うことが必要となる。

Ⅲ. 包括的歯科治療における咬合治療において考慮すべき点

全顎的な対応を必要とする症例では、咬合に起因する疾患を引き起こさないように予防することが重要となる。そのためには、適切な下顎位で安定した咬頭嵌合位を確立し、側方運動時の前歯部による適正な臼歯離開が得られるように咬合再構成を行う必要がある。

1. 咬合高径

包括的歯科治療を実践する中でとくに全顎的な咬合再構成を必要とする症例では、咬合高径の低下を認めることが多く、治療計画を立案する際に咬合挙上の必要性について診査する必要がある。Dawsonらは、正しい中心位において歯が適切に咬頭嵌合している限り、咬合関係の改善が必要であれば、咬合高径を高くしても差し支えないと報告している[3)]。また、3〜5mmの挙上量であれば顎関節に異常を認めなかったという報告もあり[4)]、積極的に咬合挙上を行うように心がけている。

1）バイトプレートを利用する方法

咬耗や臼歯部の欠損により過度な咬合高径の低下を認め、大きな挙上量が必要となる場合、咬合挙上を行う前にバイトプレートを装着する(図3a,b)。事前にバイトプレートを使用して咬合挙上された状態に慣れておくことで、咬合挙上後に起こりうる違和感を最小限にすることができる。3分割したバイトプレートを前歯部のみに装着し、臼歯部からプロビジョナルレストレーションに置き換える。最後に前歯部を置き換えることでバイトプレートの厚みと同量の咬合挙上が可能となり、スムーズにプロビジョナルレストレーションに移行することができる(図3c,d)。

図3a,b 64歳、男性、下顎臼歯部が欠損し、残存歯に咬耗を認めた。咬合挙上が必要と判断し、バイトプレートを装着した。

図3c,d 3分割したバイトプレートを前歯に装着し、臼歯部からプロビジョナルレストレーションに置き換え、咬合挙上を行った。

2）ガーゼを用いる方法

ガーゼを前歯部に噛ませることで、ガーゼの厚み分の咬合挙上が可能となる。ガーゼなどの柔らかい材料を介在することで顆頭安定位に近い下顎位で咬合挙上を行うことができる(図4a,b,c)。

図4a,b,c ガーゼを前歯に介在し、臼歯部の上下離開部にレジンを添加し咬合挙上を行った。

3）咬合平面を是正する方法

咬合平面に不正を認める症例では、プロビジョナルレストレーションに即時重合レジンを添加し咬合平面を修正する必要がある。その時に添加されたレジンの厚みを利用して咬合挙上を行うことが可能となる(図5a,b)。

図5a,b 咬合平面の不正を認める$\overline{543|}$に即時重合レジンを添加し、咬合平面の修正と同時に咬合挙上を行った。

2. 前歯誘導、犬歯誘導

咬合高径を決定し、水平的な下顎位の安定が確認された後に前方滑走運動時の切歯路傾斜角を調整する。前歯誘導時の切歯路傾斜角は歯根の長さや支持骨量など歯周組織の状態に影響を受ける。前歯誘導を確保するため動揺を認める場合は補綴装置の連結範囲を考慮する。切歯路傾斜角は顎運動の動きを妨げないスムーズな滑走運動が行える範囲で可能なかぎり大きくしておくことが望ましい(図6a,b)。

図6a,b　側方運動時の臼歯離開と顎運動時に不調和がないように上顎前歯部の切歯路傾斜角を調整した。

3. 臼歯部咬合面形態

臼歯部咬合面の咬頭展開傾斜角が大きくなると咀嚼効率は向上する。一方、咬頭展開傾斜角が大きくなると裂溝が深く、咬頭の傾斜が急になるため、前方、側方運動時に干渉が起こりやすくなる。臼歯部を保護するためには前方、側方運動時に臼歯部が適度に離開しなければならない。そのため、上顎臼歯部の咬合面形態の作製において前方、側方運動時に干渉や過剰な側方力が生じないように配慮する必要がある(図7a,b)。

図7a,b　前方、側方運動時に干渉や過剰な側方力が生じないように上顎臼歯部の咬合面形態を作製した。

Ⅳ. プロビジョナルレストレーションから最終補綴装置への移行

口腔内で調整された顎運動に調和したプロビジョナルレストレーションの形態を最終補綴装置に再現することは治療の成功において重要となる。従来の最終補綴装置の作製は、プロビジョナルレストレーションの形態を参考模型と口腔内写真を用いて歯科技工士に情報伝達し、可能な限りプロビジョナルレストレーションの形態と一致するように行ってきたが、この方法では完全に同じ形態の最終補綴装置を作製することは困難であった。近年、デジタル機器の進歩はめざましくCAD/CAMシステムを応用することで最終補綴装置とプロビジョナルレストレーションを完全に同じ形態で作製することが可能となってきた(図8a,b,c)。プロビジョナルレストレーションと同一形態の最終補綴装置への置き換えが実現することで、スムーズな最終補綴装置への移行につながることが期待できる。

図8a,b,c　CAD/CAMシステムを用いることでプロビジョナルレストレーションと完全に同じ形態の最終補綴装置を作製することができる。

Ⅴ. まとめ

治療結果を長期にわたり良好に維持・安定させるためには清掃性、機能性、審美性に優れた口腔内環境を確立することが重要である。そして、患者にとって適性な下顎位で個々に合わせた咬合関係を付与し、メンテナンスを通して経年的な咬合の変化を観察し、咬合調整を継続して行うことも治療結果の長期安定に重要であると考える。とくに複雑な問題をかかえる症例では、歯科の各分野の連携により総合的な治療技術を駆使し、口腔内の健康と機能回復をはかる包括的歯科治療を実践することの重要性は増す。これからも多くの患者に満足する治療を提供できるように、今後も知識と技術の研鑽に努め治療に取り組んできたい。

参考文献

1）小野善弘、宮本泰和、浦野智ら. コンセプトをもった予知性の高い歯周外科処置. クインテッセンス出版株式会社.2001
2）中村公雄、多田純夫、藤井康伯ら. 現代の臨床補綴. クインテッセンス出版株式会社.1998
3）Dawson PE. Evaluation, diagnosis, and treatment of Occlusal Problems.Mosby.1988
4）Ormianer Z, Palty A. Altered Vertical Dimension of Occlusion:A Comparative Retrospective Pilot Study of Tooth-and Implant-Supported Restorations:Int J Oral Maxillofac Implants 2009;24(3):497-501

Dr.Benfenati 講演 レポート❷
―comprehensive treatmentの実践―

インプラント治療への再生療法の応用

泉岳寺駅前歯科クリニック
山脇史寛

インプラント治療においてインプラント体を適切なポジションに埋入ためには骨造成は有効な治療法である。骨造成にはブロック骨移植、仮骨延長術、GBRなどの術式があるが、特にGBRは偶発症の発生頻度の低さなどから、優れた術式と考えられる。そしてGBRやGTRに成功に導くために重要なことは、「Create a space」、「Blood clot stability」、「Site protection」の３つである。

今回、Dr.Benfenatiが主に行なっている吸収性ドーム型装置を用いたGBRの術式についての紹介があった。

吸収性ドームテクニックの術式としては、骨造成部位に直径0.85mmの穴を開け、その中に1-0の吸収性縫合糸を挿入する(図1)。２本の縫合糸をテントの支柱になるように調整する。テント状になっているスペース内に骨移植材を充填、クロスリンク吸収性膜で被覆しその上に結合組織移植をする。

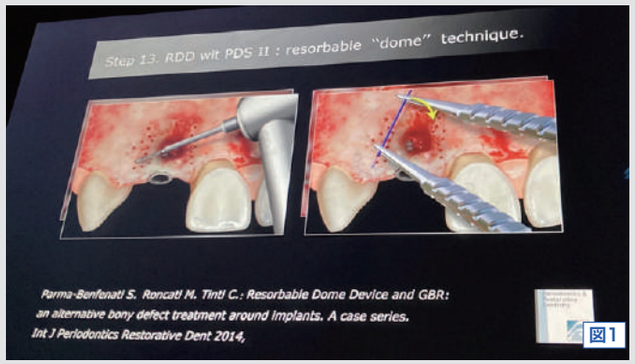

図1

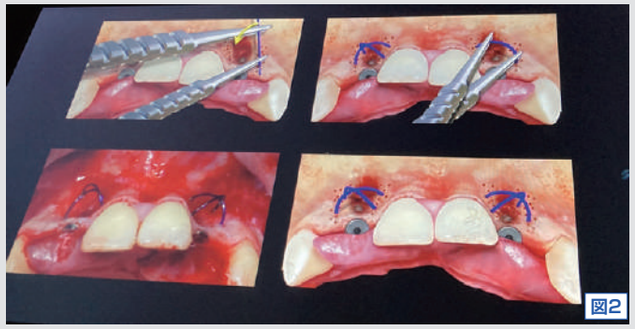
図2

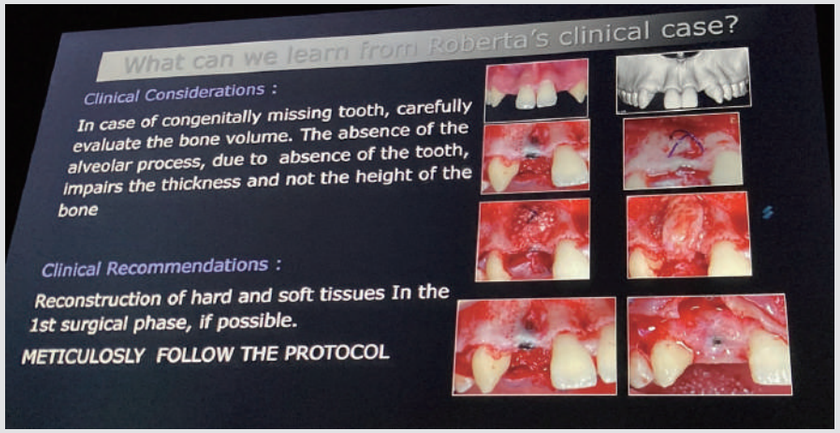

図3

吸収性ドーム型装置を用いるメリットとして、

- **GTR,GBR,インプラント周囲炎の治療、矯正治療(図４)などの多くの治療に応用できる**
- **水平的な骨造成への応用を推奨**
- **2mm程度なら垂直的な造成も可能**
- **低コスト・低侵襲**

デメリットとしては、

- **テントを作製するために最低残存骨が2mm以上必要**
- **重度に吸収している歯槽堤には有用性が限定される**

図4

また、Dr. Benfenatiのこれまでの臨床経験より、天然歯ならびにインプラントを長期的に維持させるためには、炎症の侵入を防いでくれる健康な歯肉が存在していることが最も重要であることを強調していた。

Er:YAG Laser を用いた次世代インプラント周囲炎治療 ― Er;YAG Laser の劇的進化について―

医療法人 成仁会 藤沢台 山本歯科（大阪府富田林市）
山本敦彦

はじめに

本投稿の内容は2023年12月に開催されたJIADS総会にて講演した内容であるが、現在開発中のEr:YAG Laserに関する内容を多く含むので、開発における守秘義務の関係上、本ジャーナルにおける内容は、当日講演ではお見せしたそれに関する内容を全面的に削除しているので最初にそれに関してお断りさせていただきます。

インプラント周囲炎は我々歯科医師に治療克服可能な疾患なのであろうか？(図1)

近年様々なインプラント周囲炎の治療法に関して多くの研究者や臨床家が様々な方法の報告をし、いずれの方法も不確実で有意差がない(図2)という認識になっているが果たしてそれは本当なのであろうか？　答えはNo！であると私は考える。現在のインプラント周囲炎治療における汚染されたインプラント表面の除染を再考してみよう。

図1

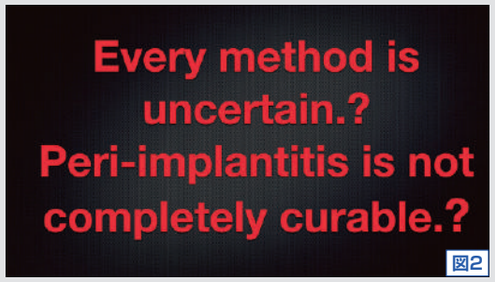

図2

そのため我々歯科医師は発想を科学者視点の発想にしなければいけない。例えば除染方法でガーゼーやワッテとEr:YAG Laserを比較するということは蒸気機関車とリニアモーターカーを比較したり、蓄音機とデジタル音楽プレーヤーを同じ土俵で比較するようなナンセンスなもので、それでも世間では有意差ないという実験データーがあるのは承知しているが、それらのほとんどがEr:YAG Laserを熟知していない研究者が行ったがゆえの結果が多く、実際は他の従来法では確実に除染を行うことは不可能で(図3)、それを成し得る唯一の方法が我々が開発したEr:YAG Laser　Water Micro Explosion法のみと我々は考えており、我々歯科医師は発想を科学者視点になる必要があると強く提唱する。

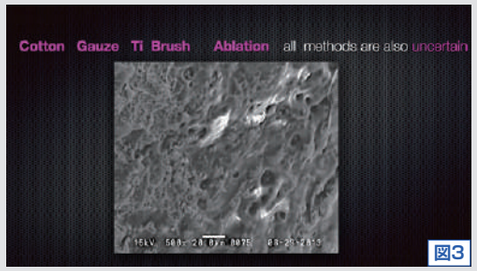

図3

図4

すなわちインプラント周囲炎を治療する上において最も大切な概念である除染は、単なる「掃除」ではなくBacteriaとそれが持つLPS(エンドトキシン)との戦いであるということを認識すべきである。(図4)

そのために必要な概念は、オッセオインテグレーションの定義にもある「骨細胞はチタン表面に空気がふれることによって湧出される酸化チタン層に骨細胞が光学顕微鏡的に接している」というブローネマルクらの定義の原点に戻り、インプラント周囲炎になりインプラント表面が汚染されると汚染物質や細菌がその酸化チタン層に接し、その結果「汚染した酸化チタン層」が形成されるということを理解し、インプラント表面に再び安定したオッセオインテグレーションを獲得するためには理想的にはインプラント表面の微細構造を大きく変化さすことなく汚染した酸化チタン層を汚染物質とともに除去し、かつ、その表面をまっ新なインプラントのように滅菌し、かつ菌によってもたらされたLPS(エンドトキシン)を除去、不活化した状態にすることが理想であると筆者は考える(図5,6)。

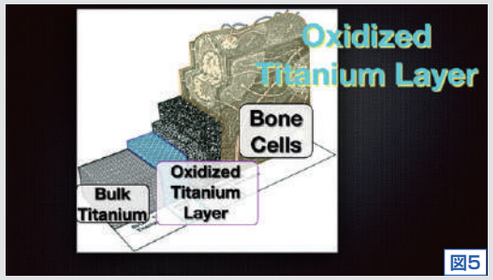

図5

図6

すなわちそのような理想的な状況を再び獲得するためには従来から提唱されている様々な除染方法では物理的、理論的に不可能であることは物事を理論的に考えればわかることである。

そこで私はEr:YAG Laserが持つ他の波長に対して特異的に水に吸収する際に発生する水の加速度的、爆発的な非熱的物理的体積膨張に注目しそれを利用した「Er:YAG Laser Water Micro Explosion Method」を開発した(図7,8,9)。

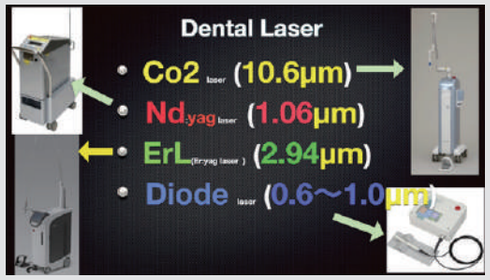

図7

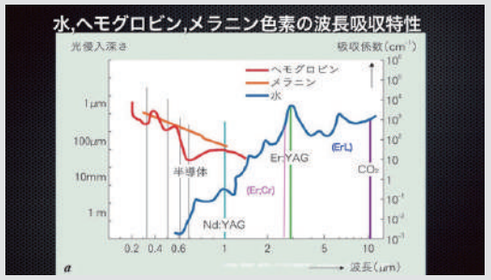

図8

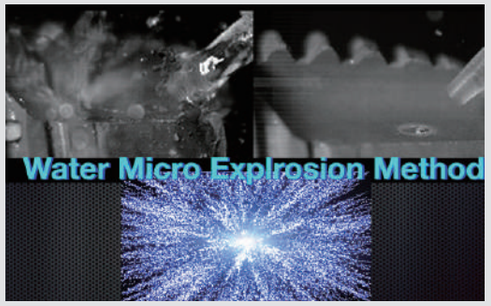

図9

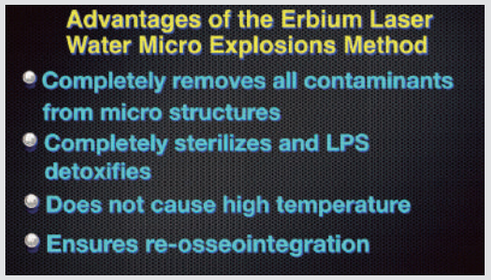

図10

ここから、この方法の特徴について解説する。まず図10に本法の他の方法に対するアドバンテージを示すが、その中で決定的な他方法に対してのアドバンテージは、本方法にのみ汚染したインプラント表面を再び滅菌することができ、残渣したLPSを不活化させる可能性を有していることである。

それらのエビデンスを解明するため、まず私は安全に酸化チタン層をEr:YAG LaserのWater Micro Explosion Methodにて除去する方法を開発し、それに関した実験データをPRD(The International Journal of Periodontics and Restorative Dentistry)に発表した(図11,12)(内容については紙面の字数制限の関係上そちらを参照してください)。

術中に汚染した酸化チタン層を除去した場合、どれくらいの時間で再びあたらしい汚染されていない酸化チタン層が除染したインプラント表面に形成されるのか? という質問をよくいただくのでこの機会に解説するが、それらに関してはすでにブローネマルクらが彼らの基礎実験で解明して

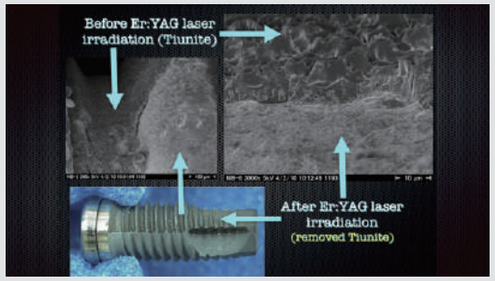

図11

図12

おり答えとしては1秒以内にそれは形成される、すなわち口腔内でそのような処置をおこなった瞬間にあたらしい酸化チタン層に置換され、フレッシュな酸化チタン層に再びオッセオインテグレーションを獲得させるというのが本方法の肝である(図13,14,15)。



図13

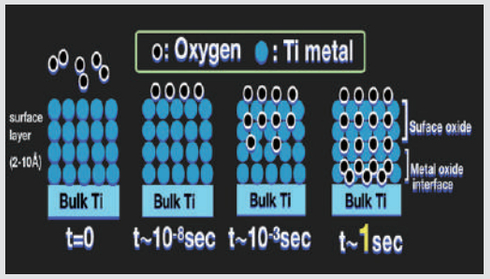

図14

図15

次に本方法の他方法に対するアドバンテージである除染面の滅菌とLPSの不活化について説明する。図16は東京医科歯科大学歯周病教室での実験結果であるが、Er:YAG Laserによって代表的な歯周病細菌Red Complexが死滅している。かつこの論文によると、これは他の波長のレーザーのように熱による焼成の結果によるものではなく、Water Micro Explosion によるものであると解説されていることが注目される点である。さらに図17の朝日大学歯学部歯周病教室の研究では、本方法を用いることによって術前に対して LPS Levelを極限に0(不活化)にすることができると報告されている。(現在において口腔内で瞬時にLPSを不活化させることは他方法では不可能であると考える)次に本方法のメリットであるレーザーを用いながら温度上昇を最低限に抑えられるという点であるが、我々の実験によるとEr:YAG Laserにおいては照射によってインプラント体は2〜3°Cしか上昇しないが、CO_2Laserなどの他の波長のレーザーは骨細胞が死滅する60℃以上にインプラント体を

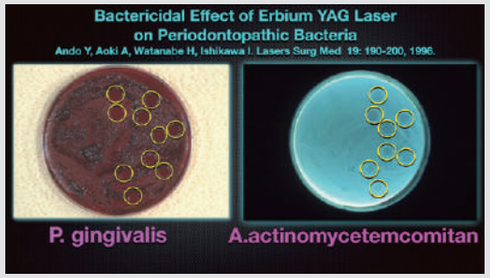

図16

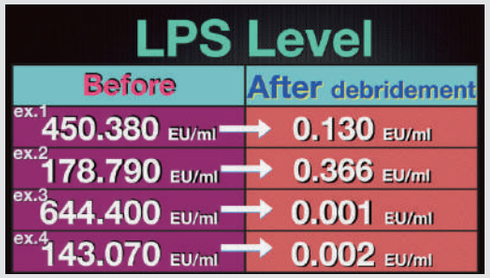

図17

上昇さすことが観察されている(図18)。

それゆえ図19で示すようにEr:YAG LaserのWater Micro Explosion Methodにて除染したインプラント表面には表面の微細構造内まで感染起因物質が除去されるだけでなく、溶解などの表面変化を起こしにくいメリットもある。そのような基礎実験によるエビデンスの蓄積からハーバード大学における共同研究を行ったその結果、人工的に発症させたインプラント周囲炎をコントロールとしてコットンにより除染したものと、本方法によるものとの比較研究において、実際に再オッセオインテグレーションを獲得したのは本方法であったという結果となり、再びその内容をPRDに発表した(詳細はそれを読んでいただきたい)(図20,21,22)。

そのような報告が認められ、世界中から数々の著名な先生方が本方法を学びに来られるようになった(図23)。

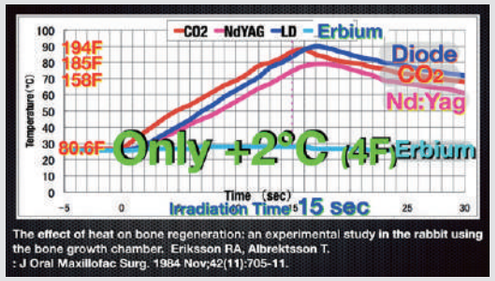

図18



図19

図20

図21



図22

図23

さらに我々は他方法との優位性を解明すべくバイオマーカーアナリシス法というインプラント周囲炎における新しい評価方法を用いて研究したものを2021年にPRDに発表し、それが日本版の選考ではあるが2021年に掲載された約70編の論文の中からベスト10に選ばれたことは光栄に思っている(図24,25,26,27)。

図24

図25

図26

図27

このようなことから　我々は本方法が数あるインプラント周囲炎治療法の中で唯一無二の方法であると現在は確信しており、本当の意味での「予知性のあるインプラント周囲炎治療法」として以下に治療プロトコールを提唱している(図28,29)。

このプロトコールは７つのステップ踏みそれを症例を用いて解説する。

症例は65歳女性　CISTの分類ではDに属するものである(図30)。

まずステップ１としては上部構造体をはずし、できればカバースクリューに置き換え初期の消炎処置を行う。この時からEr:YAG Laserを用い炎症を起こしているインプラント周囲のポケット内に照射し、

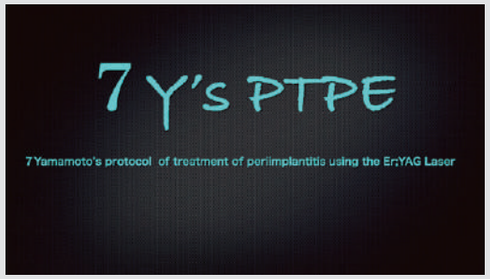

図28

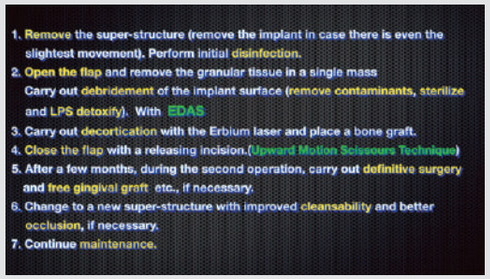

図29

早急な消炎を行い排膿などのない状態に改善し、その後オペを行う(処置後そのような状況になるまで最低数日経過を待つ)(図31)。

次にステップ2であるが、まずペリオ用に開発されたレーザーチップを用い、肉芽を周りの骨面の境界部に蒸散剥離しながら概ね一塊で肉芽を除去する(この方法で除去することによってインプラント表面を肉芽除去時に鋭匙などで傷つけることが起こらない)(図32)。

肉芽をまず一塊で除去することによって汚染されたインプラント表面を露出させることができ、その後、汚染表面の除染を行う。この際のコツはまずインプラント表面についた歯石などをそれ用に開発されたチップ(CS600F)で一塊で除去し、その後に入り込んだスレッドの奥などをPS600TSなどで細かく丁寧に除去することである。本方法の最大のメリットは汚染物質を除去した面は除去だけでなく同時に滅菌されておりかつLPSが不活化されていることである(それらは他方法では不可能である!)(図33)。(このEr:YAG Laser Erwin Adverl Evoによるインプラント表面の歯石を除去することは厚生労働省の認可を取得している)

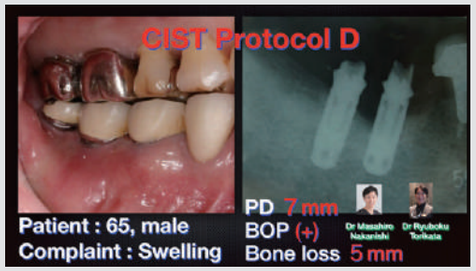

図30

図31

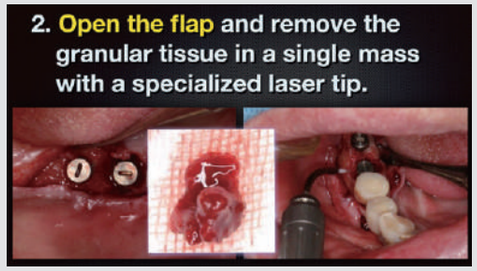

図32

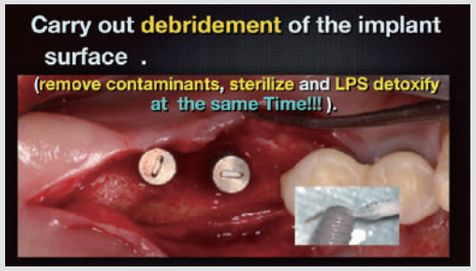

図33

次にステップ3(図34)に移行するこの工程で最も大切なことは骨移植材やグロスファクターを入れる前に徹底的に骨小孔に入り込んでいる肉芽をもEr:YAG Laserで徹底的に除去し、さらに血液供給を潤沢にするためにEr:YAG Laserでしっかりとデコルチケーションを行うことである。一般的にデコルチケーションを行う際はコントラやタービンを用いるが、インプラント周囲炎治療の場合はそのような物で行うと潤滑オイルが除染したインプラント表面に付着するので推奨されない。さらにErwin Adverl Evoによるデコルチケーションなどの骨蒸散はインプラント表面の歯石除去と同じく厚生労働省の認可を取得している。そこまで治療が進むと次のステップ4が創面の完全閉鎖である。2ピースインプラントの場合、完全閉鎖したほうが骨再生の確実性も上がる。それはインプラント治療だけが許される方法で、インプラントは動かないのでもし上部構造体に問題がなくそのまま使用する場合でも数ヶ月後でも同じ位置に戻すことができる。完全閉鎖する際の重要ポイントは、確実で安全な減張切開を行うことであり、我々は手法としては猪子先生の開発したUpward Motion Scissours Techniqueを推奨している(図35,36)。続くステップ5とステップ6は再発予防の為に重要なステップである。まずステップ5はもしインプラントの周囲に角化歯肉が少ない場合には2次オペ時に口蓋から角化歯肉を移植し幅を増幅させる(図37,38)。

図34

図35

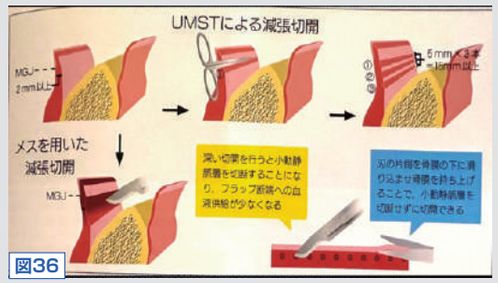

図36

図37

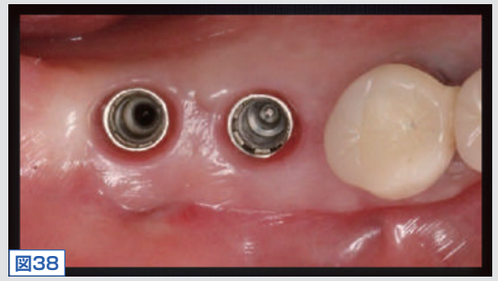
図38

次のステップ6も上部構造体の咬合や清掃性に問題がある場合にのみ行うステップである(図39)そして 全てを改善した後にステップ7のメインテナンスに移行する(図40)。このように予防も含めた対策をとった原因除去、再生治療を行うことによって長期的な本当の意味での予知性のあるインプラント歯周炎治療を行える(図41)。それにEr:YAG Laserが大きく寄与すると考えている。

図39

図40

図41

おわりに

最後に紙面の関係上と開発の守秘義務の関係上、総会参加者には会場でお見せした内容はこの紙面では全面カットすることになったが、Er:YAG Laserは劇的な更なる進化を続けておりそれに関してはまたの機会に詳しく述べる機会があると伝えてこの文を閉じることとする「乞うご期待！！！」(図42)

図42

MEMO

Dr.Benfenati 講演 レポート❸ ―インプラント周囲炎―

インプラント周囲炎治療のための再生療法

医療法人恵仁会関根歯科医院
大井 瞬

Benfenati先生最後のセッションではインプラント周囲炎の診断や治療に関して講演された。まずはインプラント周囲炎の診断基準として、文献より以下が示された。

Peri-Implantitisの診断
- BOP(+)
- PPD≧6mm
- Radiographic Bone Levels≧3mm(デンタルX線上の骨吸収)

また診断の際に確認すべき事項として以下が示された。

- 軟組織の状態
- 硬組織の状態
- 補綴形態
- インプラント体の位置異常

これらのポイントを確認し、外科的アプローチを行う前にまずプラークコントロールを確立し、補綴形態に不備がある場合は可及的に除去し環境改善を行うことの重要性も強調された。

さらに、インプラント周囲炎における高リスク患者として以下が示された。

- 歯周炎
- プラークコントロール不良
- メインテナンスへの理解がない

その他、喫煙者、糖尿病患者、残留セメントなどが関連のあるリスクファクターであると紹介した。次に、インプラント周囲炎の治療プロトコールとして以下を示された。

1. 炎症性細胞の除去
2. インプラント体表面の除染
3. インプラント体表面の抗菌
4. インプラント周囲骨欠損の切除的改善もしくは再生的改善
5. 疾患進行のリスクの低減
6. 再感染を防ぎ、プラークコントロールを容易にする
7. 治療結果の永続性のため、メインテナンスの継続

1. 炎症性細胞の除去
- ニューマイヤーバー
- 鋭匙

2. インプラント体表面の除染
- 超音波スケーラー
- チタン製キュレット、チタン製ブラシ

3. インプラント体表面の抗菌
- エアフロー：グリシンまたはエリスリトールパウダー
- テトラサイクリン塗布(3分間)その後生理食塩水にて30秒間洗浄

1.～3.において汚染された軟組織、インプラント体表面の機械的デブライドメントをおこない、4.以下で硬組織、軟組織の状態の改善を図る。

4. インプラント周囲骨欠損の切除的改善もしくは再生的改善
- Class Ⅰ-Ⅳまで提示、骨欠損形態や軟組織、インプラント本数により以下の術式選択を行う

▶ インプラント周囲炎に対する切除的アプローチの目的

- ✓ 浅い骨欠損の血餅保持による再生、形態修正
- ✓ 新たなオッセオインテグレーションを獲得
- ✓ インプラント周囲粘膜の退縮を制限

これらのポイントを達成することを目指していく。特に、インプラント周囲の浅い骨欠損や複数本数のインプラント周囲炎に対しては有効であるが、さらなる退縮が予測されるため審美領域で切除的アプローチを行う際には注意が必要である。

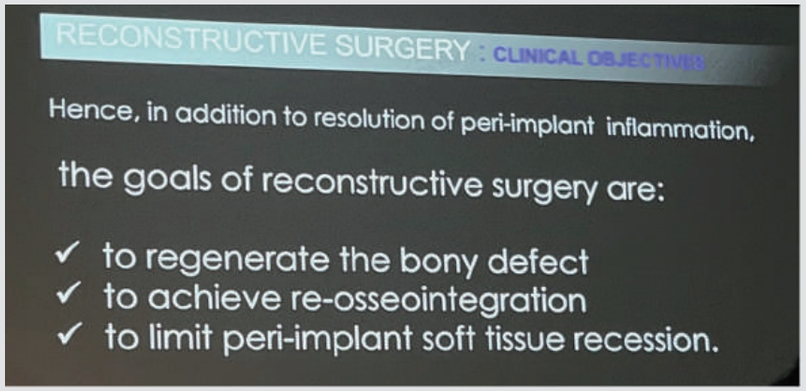

▶ インプラント周囲炎への再生的アプローチ（術式）

1.アクセスフラップ、デブライドメント
2.アクセスフラップ，ボーングラフトやバイオマテリアルの充填
3.GBR(1回法)
4. GBR(2回法)

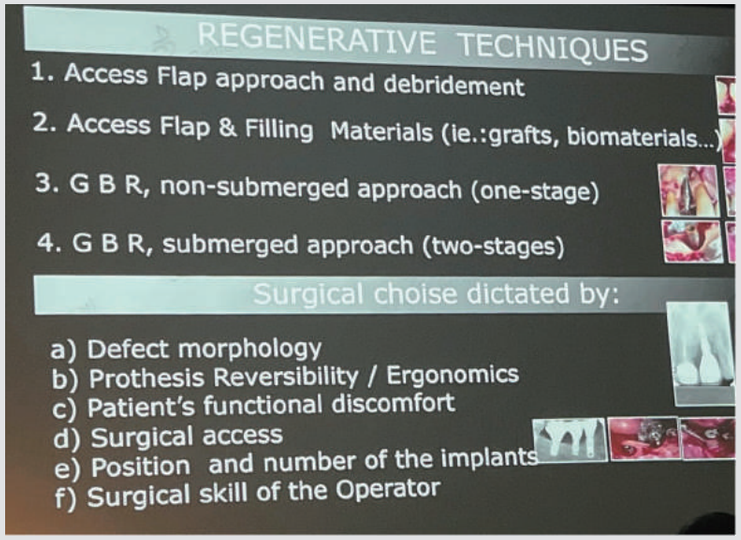

上記術式を

▶ **再生的アプローチでは以下のポイントを考慮した硬組織、軟組織の状態から Class Ⅰ～Ⅳに分類し術式選択をおこなう**

① 骨欠損形態
② 補綴形態
③ 患者の機能的な不快感
④ 術野確保
⑤ インプラントポジション、本数
⑥ 術者のスキル

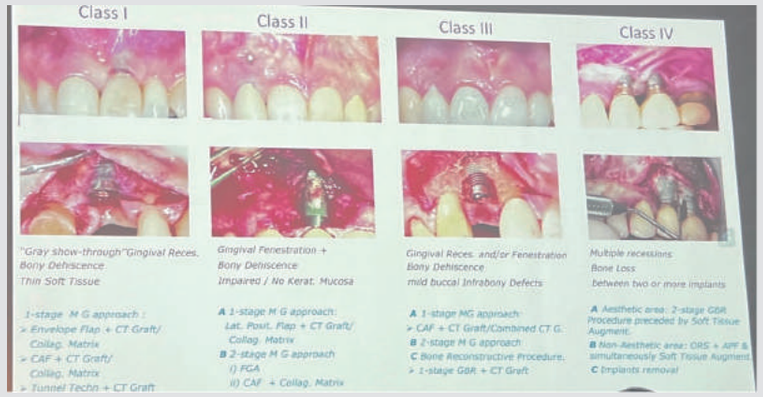

本講演では文献的な考察を踏まえた術式選択や数多くの症例提示、またベーシックからアドバンスに至るまで、非常に多岐にわたる内容だった。

本講演を拝聴し、自分自身がインプラント埋入を行う際は、インプラント周囲炎を発症させないようにするための配慮や選択をできるように、またインプラント周囲炎で困っている患者へ原因考察から適切な診断および処置ができるようになりたいと感じた。

Dr. Marisa Roncati による「Hands-on Course」と「講演会」報告記

くわはら歯科医院（東京都日野市）
桑原俊也

第30回JIADS総会（2023年12月2日〜3日）に際しDr. Marisa Roncatiを講師にお招きして、一日目：Hands-on Course、二日目：講演会「非外科治療における新たな戦略と戦術」「非外科治療の可能性を広げる」が行われた。初日のHands-on Courseは募集開始とともにすぐに満席となり、二日目の講演会ではサテライト会場が必要になるほどの盛況であった。本稿ではHands-on Courseの様子のご紹介と講演会の概略をご報告させて頂く(図1,2)。

図1 Marisa Roncati, BS, RDH, DDS

図2 メイン会場に受講生が入りきらず、サテライト会場が必要なくらい盛況であった

Ⅰ. 非外科処置に関する考え方

歯周治療には大きく分けて非外科処置と外科処置があり、一般的には非外科処置が優先される。外科処置が必要となるのは、非外科的な原因除去療法のみで安定した状態を維持できない場合や、審美性が大きくかかわる部位、解剖学的に好ましくない条件を改善する必要がある場合や補綴処置が必要となる部位などが挙げられる。非外科処置による利益が外科処置を上回ると考えられる目安が、歯周ポケットの深さが5.4mmであると報告されている。すなわち、プロービング値が5.4mm以下であれば非外科処置が有利な場合が多く、5.4mm以上であれば外科処置が適応となる場合が多い(図3)。

非外科処置の際に大切なこととしては、

1. 毎回歯周組織を再評価し、その変化を客観的に把握すること
2. 患者の動機付けを継続すること
3. ２つ以上の方法で感染物質を除去
4. ２つ以上の方法で解毒

である(図4,5)。

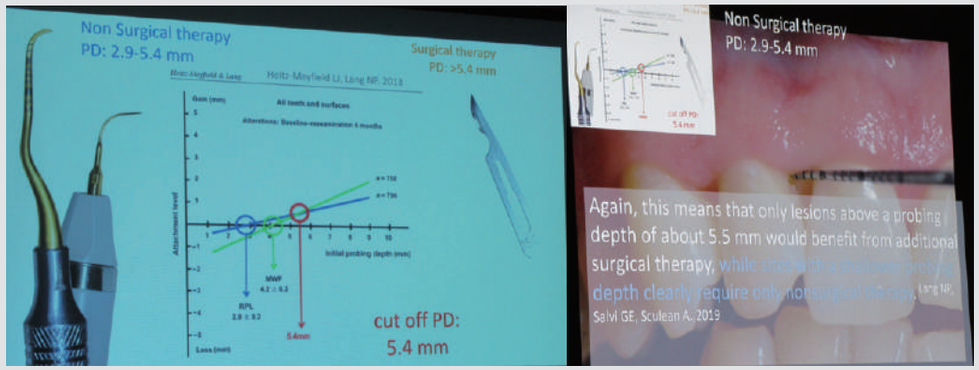

図3 プロービング値が 5.4mm 以下であれば、非外科処置が外科処置よりも有益である症例が多い。しかし、その予知性が外科処置より勝るわけではない。

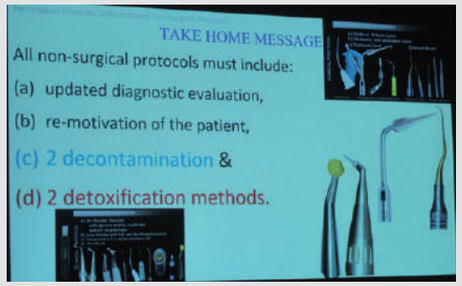

図4 非外科処置に際して大切な４項目

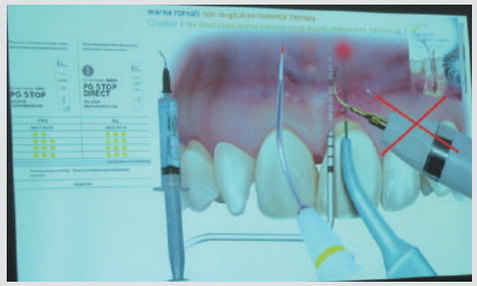

図5 非外科処置に必要な器具や薬剤（PG ストップも紹介されていた）

標準的な治療プロトコール(図6)として、初診時に詳細な資料採得(ポケットチャート、エックス線撮影、口腔内写真撮影、患者への病状の説明や動機付け等)と超音波スケーラー、ダイオードレーザー、抗菌剤、手用器具(sickle scalerやcurette等)を使った処置を開始する(2時間程度の治療時間)。その後、できれば1週間以内の間隔で2回目、3回目の処置を繰り返す(1時間程度の治療時間)。そしてその後一か月程度空けて再評価をして同様の処置を継続していく。

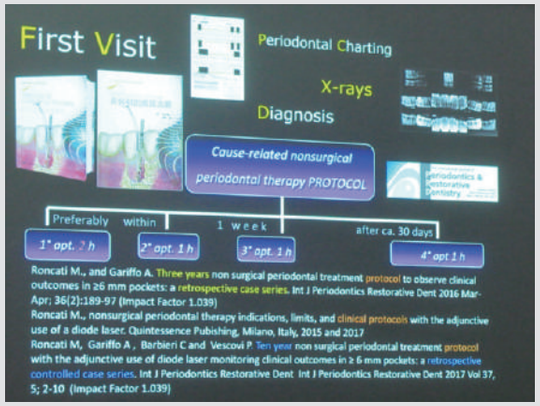

図6 非外科処置のプロトコール

その後は、経過観察に入るが、通常は3か月程度の間隔でメインテナンスを継続し、1年後に再度エックス線写真や詳細なプロービングで歯周組織の再評価をし、必要に応じて再度非外科処置行う。特にBOP(+)の部位は歯周状態が不安定な部位であり、集中的に非外科処置を行う。非外科処置に関しては予知性が外科処置と比べ低く、再発の可能性もある。その点を十分患者と共有しながら経過観察をし、外科処置がどうしても必要になった場合には、必要に応じて処置方針の変更を検討する。また外科処置が適応と判断された場合でも、健康上、心理的、経済的理由などから外科処置を選択できない場合もある。そのような症例においては、非外科的アプローチにより経過観察を行う場合もある。講演では、非外科処置により10年以上にわたり良好な結果が出ている症例が数多く紹介され、その有効性に関しての詳細な説明があった(図7)。

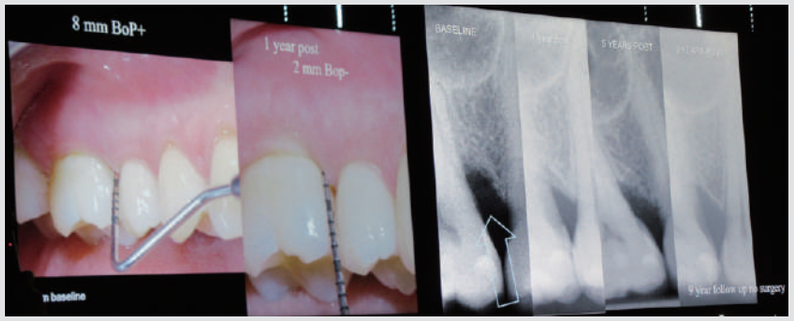

図7 非外科処置で良好な結果が得られている症例の一例(初診時プロービング値 8mm で BOP(+)の症例の9年後)

Ⅱ. インスツルメンテーション

歯肉縁下の歯石を除去することが歯周治療で最も大切なことであるのは言うまでもない。その中心となるのが手用器具による歯肉縁下の歯石除去である。まずプローブで根面を丁寧に探り歯石の付着位置を確認してから歯石除去を行うわけであるが、歯石除去において最も起こりやすいエラーは歯石のBurnishing(図8)とルートプレーニングによるオーバートリートメントである(図9)。

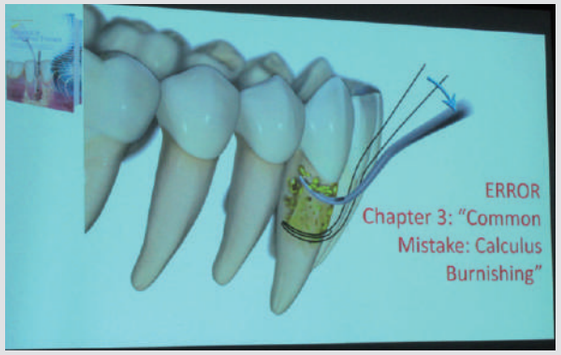

図8 歯石の Burnishing が良く起こるエラーの一つ

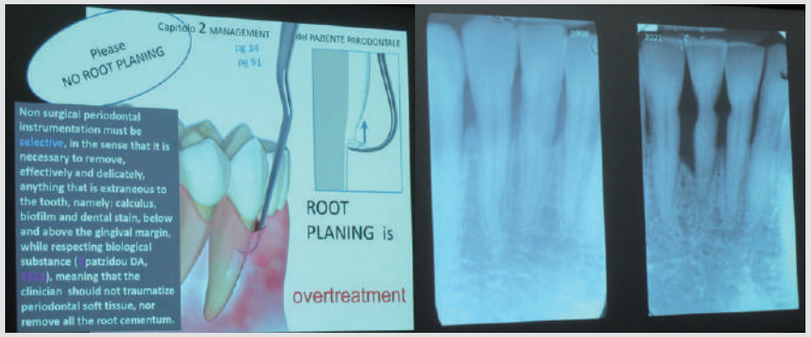

図9 過度な Root Planing は Overtreatment である

Burnishingにより、歯石が付着した根面を平坦にしてしまい、残存歯石の探知を困難にし、結果として歯石や感染セメント質を取り残してしまう。またオーバートリートメントにより根面の過剰な削除が起こり、知覚過敏や歯根の強度低下を招くこととなる。その二つのエラーを防ぐために、下記の二つの手用器具の動作をマスターすることが肝要である。すなわち、

1. Horizontal Stroke(図10)

キュレットの刃を水平に動かすことにより、歯石のBurnishingを防ぐことができる

2. Tip-only Vertical Stroke (図11)

キュレットの刃先を使って歯根表面の歯石を引っ掻いて剥がし取るストロークである。歯根表面を滑沢にする必要はなく、歯石だけを取るストロークであり、歯根表面に傷が残るが、感染した病的なセメント質を剥がすだけなので、滑沢にする必要はないと考えている。このストロークでは、スケーラーのハンドルの部分の動かし方との口腔内での固定がポイントとなる。この二つの動きを図やビデオを通して詳細に説明して頂いた。

図10 Horizontal Stroke の動かし方

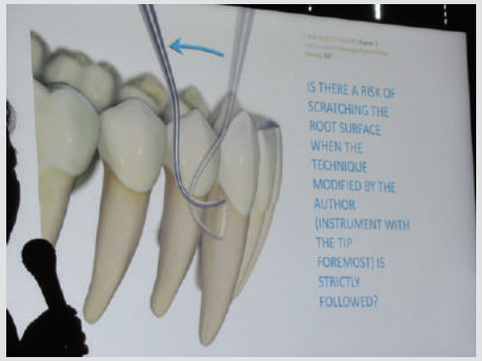

図11 Tip-only Vertical Stroke の動かし方

Ⅲ. Hands-on Course（図12）

マネキンを使った手用器具の使用法に関する実習と、豚の下顎骨を用いた手用器具とダイオードレーザーの実習が行われた。

まずは手用器具のHorizontal StrokeとTip-only Vertical Strokeの手指感覚を知るために「うずらの卵」の殻を使って実習を行った(図13)。その後、マネキンを使った手用器具操作の実習(図14,15)と豚の下顎骨を使った歯石除去及びダイオードレーザーのポケット内照射の実習(図16,17)が行われた。なお、全ての実習に先立ち、まず大型モニターを用いてデモを行い、実習中には参加者全員一人一人に手取り足取りアドバイスをしていただいた(図14,16)。

図12 Hands-on Course 会場の様子。大きなモニターでデモンストレーション後、各自が実習を行った。
(手前がマネキン実習、奥が豚の下顎骨による実習)

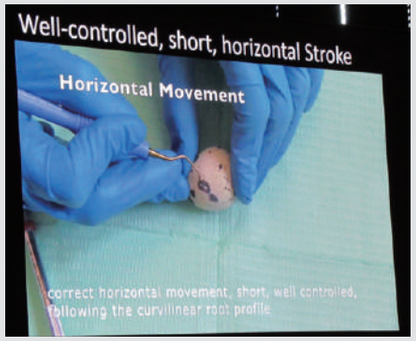

図13 うずらの卵を用いた Horizontal Stroke の動かし方のデモ

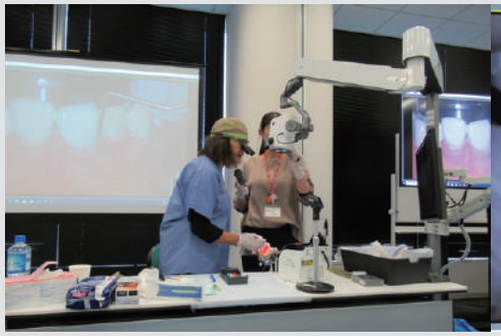

図14 マネキンを用いた手用器具操作のデモ

図15 マネキンを用いた手用器具操作の実習の様子
一人一人に対し、とても丁寧かつ熱心に手取り足取り教えて頂いた。

図16 豚の下顎骨を用いた手用器具とダイオードレーザーのチップの動かし方のデモ

図17 豚の下顎骨を用いた手用器具とダイオードレーザーのチップの動かし方の実習の様子

Ⅳ. インプラント周囲炎に対する非外科処置

近年、インプラント周囲炎が大きな問題となっていることは皆さんご存じの通りである。未だにインプラント周囲炎の治療法は確立されておらず、インプラントの抜去に至るケースも少なくないのが現状である。インプラント周囲炎に対しては、インプラントのための特有のチタン製の手用器

具や回転器具があるが(図18)、天然歯に対する非外科処置と同様の考え方で対応し(図19)比較的良好な結果が得られていることを多くの症例を通して解説して頂いた(図20)。

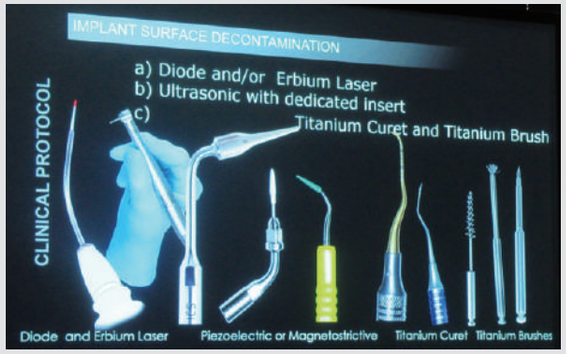

図18 インプラント周囲炎に対する非外科処置に使う種々の器具

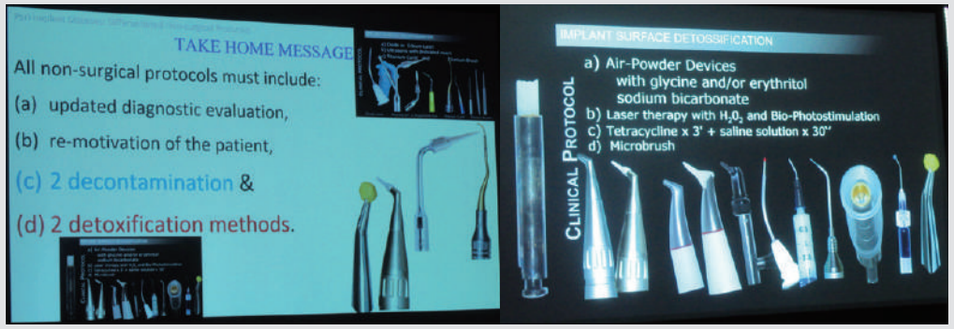

図19 インプラント周囲炎に対する非外科処置に対する考え方は天然歯に対する考え方と同じである

図20 非外科処置で良好な結果が得られているインプラント周囲炎症例の一例
(初診時プロービング値 8mm で BOP(+) の症例の 15 年後)

V. おわりに

歯科衛生士を対象とした豚の下顎骨を使ったHands-on Courseを開催する為には、マネキンや模型実習とは違い、準備・運営等には莫大な労力が必要であるが、臨床に近い環境での実習はとても有意義であることは言うまでもない(JIADSペリオコースでも豚の下顎骨を用いた実習で外科処置の実習を受けた経験のある先生は同感だと思う)。実際に受講生の多くから「有意義なコースであった」との高い評価を頂くことができ、関係者各位の献身的なご苦労に心から敬意を表したい。さらにはDr. Roncatiによる陽気で大きなジェスチャーを交えて「Good job ! You are perfect!」と鼓舞するようなコメント(図21)がどれほど受講生を勇気づけ、明日への臨床へのモチベーションを高めることに役立ったかを思うと、本当に素晴らしいHands-on Courseであった。講演会では多くの長期症例を通して非外科処置の有効性を解説して頂き、非外科処置を臨床の場で直接担う歯科衛生士諸氏に多くの希望やエネルギーを与えてくださった。

Dr. Roncatiは30年以上前に歯科衛生士として歯科医療従事者としてのキャリアをスタートさせた。その後Dr. KramerとDr. Nevinsに出会って多くのことを学び、さらにご主人のDr. Benfenatiの温かなサポートもあって、40歳過ぎてからDental Schoolに入って歯科医師免許を取得したという経歴の、歯科医療への情熱と高い志を持った苦労人である。それゆえに、歯科衛生士の気持ちや経験、臨床で遭遇する疑問点を十分理解した上での懇切丁寧かつ熱心な講義や実習には心を打たれた。今回の実習と講演が受講生の方々のお役に立ち、歯科医療への情熱や興味の高揚につながり、結果として歯科治療の質が向上し、多くの患者の恩恵となると確信できた二日間であった。最後になるが、実習に際し多くの機材とマンパワーをご提供頂いた(株)ヨシダにこの紙面を借りて厚く御礼申し上げる。

図21 受講生一人一人への熱心で丁寧な指導から、たくさんの自信とエネルギーをいただいた。
(Good job! You are perfect!)

JIADS35周年記念講演会 報告記

「第9回 国際歯科学会 JIADS 35 周年記念講演会」

～多様化する患者のニーズに応えるために：日常臨床でのオプションを拡げ、クオリティーを上げよう～

2023年の第9回日本国際歯科大会開催期間中の9月29日（金曜日）にJIADS35周年記念講演会が開催された。今回は「多様化する患者のニーズに応えるために：日常臨床でのオプションを拡げ、クオリティーを上げよう」と題し、司会者として奈良嘉峰先生が、座長として前半が中家麻里先生と宮前守寛先生、後半を吉川宏一先生と佐分利清信先生がご担当された。前半と後半の部の間には大阪大学歯学部予防歯科学講座天野敦雄教授による教育講演「歯周病はどうやって予防する？」が行われた。今回のJIADS35周年記念講演会は平日の金曜日に開催されたが、講演会場のキャパシティを超える立ち見が出るほどの大盛況であった。今回の講演を聴講することで歯科の潮流に触れることができ、さらに今後の臨床に対するモチベーションとなる貴重な内容であった。以下、それぞれの講演内容の概略を報告する。

第1部 さまざまなTissue managementのオプションを学ぼう

（**報告者**：医療法人てらだ歯科クリニック　寺田真也）

「質の高い歯科医療につながる歯科へのデジタル技術の活用」

大阪つつい歯科・矯正歯科　**筒井 純也 先生**

歯科医療技術の発展にともない多くの治療オプションがある反面、治療計画には包括的な知識が必要となり複雑性を増してきている。日々の臨床において、治療計画立案にはEsthetic、Functional、Structure、Biologyの視点が必要で、複雑な治療計画の最初の指針となるのはEstheticである。特に審美ゾーンではピンクエステティックの評価は重要でsoft tissue managementが必須となり、術前での患者の顔貌からの動的なスマイル分析や患者の要望などから、総合的に診断し、治療ゴールを設定することが望まれるとされていた。そしてそれらにはデジタル技術が特に有用であり、症例を通してデジタル技術を診断・治療計画に活かしているかをお伝えいただいた。素晴らしい症例を通してデジタル技術のさらなる進歩を感じる講演であった。

「審美領域におけるsurgical crown lengthening」

フジバヤシ歯科クリニック　**藤林 晃一郎 先生**

審美的な不調和を改善させるには審美の原理原則を守り、患者の個性を加味したうえでアプローチしていくことが重要となり、前歯部の治療を成功させるには健康な軟組織を獲得し、美しい歯肉を維持することが重要である。そしてそのゴールへたどり着くには、骨・歯肉・歯の形態、歯列の連続性と調和が不可欠である。講演ではガミースマイルに焦点を当て、診断ポイントから実際の手技を、外科的歯冠長延長術（SCL）を用いて生物学的な幅径を再構築し、歯周環境を改善させた症例を提示いただいた。審美領域での顎顔面から口腔内診断、さらに実際の治療アプローチを解説され非常に興味深い講演であった。

「患者年齢と補綴設計を考慮した歯周組織再生療法」

関根歯科医院　**関根 聡 先生**

重度の歯周病患者においては最終的に補綴治療が必要となることが多く、歯周基本治療だけでなく歯周外科処置により清掃しやすい歯周環境を獲得することが良好な予後につながっていく。一方で、初期から中等度の歯周炎をいかに長期的視点に立って治療するかが歯列の長期安定のために重要であり、その段階で骨欠損を改善できれば、将来的な歯の喪失や広範囲な補綴治療を避けることができる。年齢、補綴設計の異なる患者にそれぞれ歯周組織再生療法を行っ

た症例において、治療介入の時期や方法を詳細にご提示いただいた。歯周外科処置の繊細で丁寧な症例写真が非常に印象的であった。

「歯槽堤増大の予知性を高めるvital points」

医療法人在心会　表参道デンタルオフィス　**根本 康子 先生**

インプラント治療を行ううえで、より難易度の高い歯槽堤増大が達成できれば、適応症例も増え審美性や長期的な安定性も得ることができる。Guided Bone Regeneration（GBR）による歯槽堤増大は生体材料と成長因子の併用により侵襲を軽減できる比較的簡便な方法であるが、創の裂開などの合併症により組織の再生が不十分な結果になると、審美性や清掃性に影響し、場合によっては再手術も必要となる。そのような合併症を回避するためには、『骨面の徹底的なデブライドメント』、『自家骨や成長因子の併用』、『確実なフラップデザイン、フラップマネジメント』が重要であり、さらに長期予後には角化粘膜の獲得は必須であると述べられていた。重度に骨吸収を引き起こした複雑な前歯部のGBRの症例に会場の誰もが圧倒された。

第2部 Longevity達成のためのキーポイントは？

（**報告者**：東京医科歯科大学 大学院医歯学総合研究科　生体支持組織学講座 歯周病学分野　中島啓恵）

「補綴修復的観点から考える歯のLongevity」

新潟駅前歯科クリニック　**寺尾 豊 先生**

日常臨床は、再治療が大半を占めている。歯のLongevityのために補綴修復的観点から考えると「歯質保存」、「歯髄の保存」、「精度の高い補綴修復」の三つのポイントが大切である。1つ目の「歯質保存」では、辺縁隆線の保存と接着修復の応用がポイントである。辺縁隆線とクラックや破折などの関係を調べた研究によると、辺縁隆線が喪失するとクラックや破折が起こりやすい。すなわち辺縁隆線を保存することが歯の強度を保つ上で重要である。2つ目のポイントは「歯髄の保存」である。

失活歯の喪失リスクは生活歯と比較して前歯では1.8倍、臼歯では7.4倍といわれている。さらにインプラントの隣接歯やブリッジの支台歯は失活歯の予後が生活歯と比べ悪くなることも報告されており、歯髄の保存が重要であると考える。生活歯で保存するためMTAの活用を積極的に行っている。3つ目は「精度の高い補綴修復」である。歯周病の発症や再発、二次カリエスの予防のためにプラークコントロールをしやすい環境のために、さらにはマイクロリーケージによる根管の感染を防ぐために補綴修復における精度はとても重要である。「高い精度」を実現するためには支台歯形成、印象、咬合採得等全てのステップにおいて精度を高める努力が私たちには必要であると締め括った。

「患者のライフステージを考慮した包括的歯科臨床 ～JIADSで学んだ考え方と実際～」

神山歯科医院　**神山 剛史 先生**

歯周病の罹患率と有病率は30歳代後半から50歳代にかけて増加する。また残存歯数と咬合支持数も50歳代から一気に減少する。このタイミングで口腔内の問題点を改善することはその後のライフステージを考慮した際に非常にアドバンテージとなる。また治療計画を立てるうえで、現在だけではなく「過去」と「未来」のことも考え、補綴修復治療や矯正治療のタイミングを考えなければならない。「過去」としては現在の口腔内の状態になった原因と解決方法、「未来」としては治療の最終的なゴール、次の治療介入、さらに、そのタイミングが非常に重要だと考える。

このタイミングで治療介入できない時、80歳で20本の残存歯を残すことが難しくなることや臼歯部の喪失すること、そして今後の治療がより複雑になるリスクがある。具体的には50歳未満は天然歯列の保全と審美性の改善が優先される。そして50歳以降は歯の欠損が起こるため機能の回復、欠損の拡大防止が重要となってくる。「人生100年時代の到来」と言われて久しい今、各々のライフステージでの治療に際しては、JIADSで学んだ天然歯を保存する考え方を第一にし、予知性の高い歯周外科の実践、安定した咬頭嵌合位の確立、メンテナンスしやすい環境の確立により初めてLongevityが得られることを強調され講演を締め括られた。

「天然歯との共存を考慮したインプラント治療」

医療法人優愛会　須沢歯科・矯正歯科　**平山 富興 先生**

インプラント治療に際しては、低侵襲と治療期間の短縮が求められているが、治療結果が長く維持できなければ意味がない。臨床では天然歯とインプラントが共存するケースが多く、まずは天然歯の保存を優先した治療計画を立案することを考えている。しかし残存歯に対する抜歯と保存の基準は患者の特徴を理解することが重要である。

インプラントは天然歯と比較して歯根膜からの血液供給がないため、インプラント周囲炎などの感染が生じると歯周炎より急速に進行する特徴がある。しかし天然歯もインプラントにしても咬合平面、歯肉のラインや骨レベルの連続性を獲得し、清掃性の高い口腔内環境を構築することが肝要である点では同じである。そのためにはインプラントの三次元的埋入ポジション、インプラント周囲の骨幅、インプラント周囲の角化粘膜を評価することが重要であり、必要に応じてGBR法や軟組織の移植などの術式が必要となる。

本講演では多くの症例を提示しながら、インプラントと天然歯の咬合平面、歯肉、歯槽骨の連続性の重要性や達成のテクニックを豊富に提示され、炎症の抑制と力のコントロールを行うことが、天然歯とインプラントの共存する症例における治療結果の永続性につながると強調され講演を締め括られた。

「Tooth wearを有する患者に対する包括的な取り組みについて」

さくらデンタルクリニック　**岩田 光弘 先生**

Tooth wearは年齢とともに進行する加齢現象の一つであるが、極度な咬耗や咬合力以外の機械的刺激、または酸などの化学的侵食によって歯の形態が大きく失われる場合は機能的・審美的に大きな問題となる。これらが全顎的に認められる場合には包括的な診査・診断と治療計画の作成が重要となる。

臨床では、Tooth wear Diagnostic Chart（小林、保坂：*the Quintessence. 2018*）により歯の磨耗の原因を診断し、Tooth Wear Index（Smith BG, Knight JK：*Br Dent J. 1984*）を基準に歯冠修復の範囲を決める。全顎治療の必要性に関してはRestoration of the Extremely Worn Dentition（Turner KA et al：*J Prosthet Dent. 1984*）を用いて咬合挙上の必要性を診断する。Turnerのカテゴリー１では咬合高径の減少を伴うため可撤性義歯や固定性の暫間補綴装置を用いて咬合挙上を行い、中心位で安定した咬合を獲得した上で最終補綴を行う。カテゴリー２では咬合高径の減少はないが補綴空隙が存在するため、咬合高径を維持したままで咬合位を確立して補綴処置を行う。カテゴリー３では咬合高径の減少を伴わず補綴空隙が存在しないため、矯正治療や骨切りを含む複雑な処置を検討する。また歯に対しては歯冠長延長術や抜髄なども必要になる可能性があるため難易度は上昇する。いずれのカテゴリーにおいても適切な下顎位を求めることが重要である。術前に十分な診査・診断を行い明確な治療ゴールを設定して補綴設計をあらかじめ患者にコンサルテーションをすることが重要であり、成功のキーポイントとなる。その際に上気道を評価する重要性や将来性も加えて講演を締め括られた。

教育講演「歯周病はどうやって予防する？」

（**報告者**：くわはら歯科医院　桑原俊也）

「歯周病はどうやって予防する？」

大阪大学歯学部予防歯科学講座　**天野 敦雄 教授**

「う蝕」と「歯周病」は完治しない疾患である。なぜならば、「う蝕」と「歯周病」はともに口腔内の常在菌によって引き起こされる疾患であり、常在菌は口腔内から駆逐することは不可能でからである。ギネスブックに「人類史上最も感染者数の多い感染症である」と記載されているのが歯周病である。歯周病を起こす歯周病菌には多くの種類が報告されているが、いずれもバイオフィルム内に存在する（図１）。その中でも P. gingivalis, T. forsythia, T. denticola（総称してRed-complexと呼ばれる（図２）が歯周病を起こす。中でも最も病原性が高い悪玉歯周病菌として知られているP. gingivalis（以下、Pg菌（図３））は18歳以降に唾液を介して感染することが知られている。しかし感染しても生体の免疫力と菌の活動性のバランスが取れている状態(symbiosis)では歯周病は発症しない。歯周病菌数が増加するなどしてバイオフィルムが高病原性化することにより、均衡が崩れる（dysbiosis）と歯周病が発症するのである（図４）。

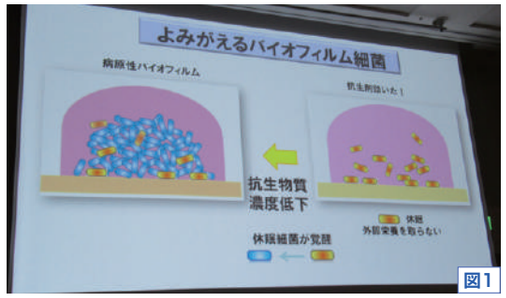

図1

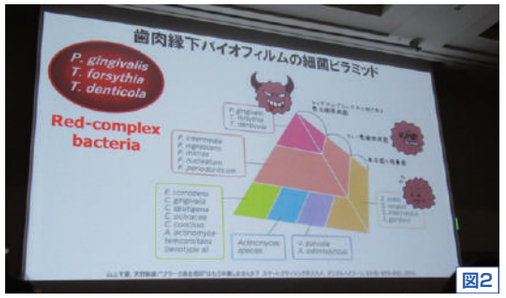

図2

図3

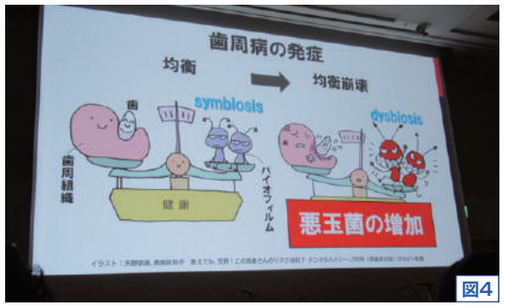

図4

dysbiosisは全身疾患による免疫力の低下やプラークコントロールが不良になることにより（図５）起こると考えられている。いったんdysbiosisが起こると、Red-complexの菌だけではなく多くの菌による栄養共生（図６）が起こり、バイオフィルムのさらなる高病原性化が起こり、それによって歯周ポケット内から出血するようになる（図７）。

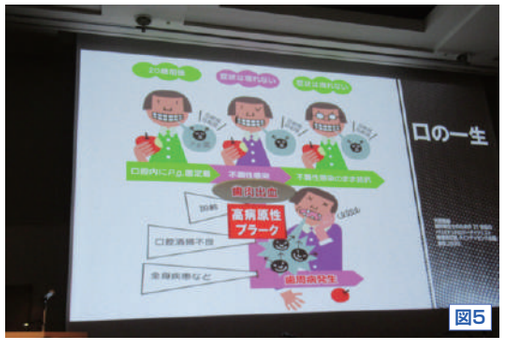

図5

出血により血液に含まれるたんぱく質と鉄がPg菌に供給されるようになると、さらにバイオフィルムの病原性が高まり、歯槽骨が吸収され歯周ポケットが深くなり、Pg菌にとってさらに増殖しやすい環境が整っていくのである（図８）。したがって、歯周病の治療と予防の目標は、常在菌であるＰｇ菌を駆逐することではなく、dysbiosisからsymbiosisの状態に回復し、維持することにある（図９）。

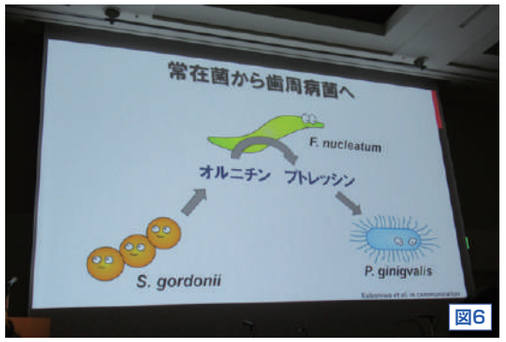

図6

患者には「う蝕」と「歯周病」は完治しない疾患であり、生涯に渡ってプラークコントロールを徹底し、バイオフィルムが高病原性化することを防ぐことであることを伝える必要がある。特に歯周病に対しては簡単に言い換えれば、「歯周ポケットからの出血を止める」ことに他ならない（図10）。



図7

図8

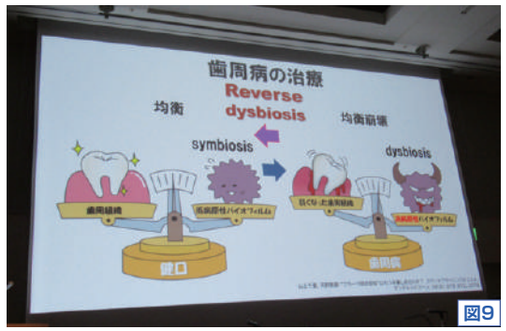

図9

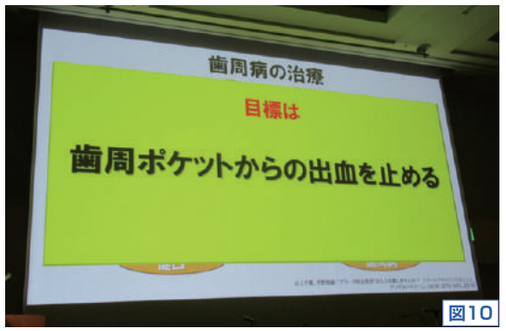

図10

報告記

ISPPS&AAP報告記

医療法人 富塚歯科医院（兵庫県神戸市）
富塚佳史

2023年11月８日に、アメリカのテキサス州オースチンにて開催された第36回International Society of Periodontal Plastic Surgeons（ISPPS） meetingと翌９日から開催された第109回アメリカ歯周病学会（AAP）に参加したので報告する。

今年で35周年を迎える歴史あるミーティングであるISPPSでは主にPlastic Surgeryをメインにした世界TOP15名の臨床家による講演が行われた。今回は特にVISTAテクニックのDr. Homa ZadehやDr. Pat Allen、Dr. Daniele Cardaropoliなど世界的にも著明な演者や、日本でも活躍されているSeiko Min先生（VISTAテクニック）も登壇された。またJIADSでもいつもお世話になっているSatoko Ono-Rubin先生もご登壇され、これまでのISPPSの歴史とこのミーティングに関わる事で、いかに世界の最先端の潮流にアクセスしやすくなるか等を講演された。会場も200人を超える大観衆による熱気に包まれ、ハイレベルで素晴らしいミーティングであった。

ISPPSスピーカーズディナーでの写真

さて、JIADSからの演者である浦野智先生は最も難易度が高いと言われる下顎前歯部の根面被覆とその予後について、松井徳雄先生は歯周組織再生療法の長期予後について、筆者はperiodontal microsurgeryを用いた歯肉弁側方移動術について講演を行った。ISPPSではRoot Coverageについての講演が多く、トンネリングやVISTAテクニックに代表される切開を最小限にした術式が数多く発表され、より低侵襲で確実なRoot Coverageの術式が確立されつつあると感じた。またハーバード大学のDr. Shayan Barootchiらによる超音波にて移植片への血流を考慮したRoot Coverageや、コラーゲンタンパクを用いた新しい材料による術式も発表され、大変示唆に富むミーティングとなった。

ISPPSでのJIADS参加者の集合写真

さて、今回のAAPは初日のGeneral Session(GS)、約20社の企業主催のCorporate Forumを含め５日間開催された。

Corporate Forumではそれぞれのメーカーの最新の器具や材料を用いて、軟組織・硬組織の増大、歯周組織再生療法、レーザーを用いたインプラント周囲炎治療など興味深い講演が行われ、どの会場も多くの参加者で熱気を帯びていた。

AAPでは例年General Session(GS)で現在のアメリカでの歯周病治療のトピックスや今後の傾向についてのセッションが行われる。今回は、ディスカッション形式で行われ、アメリカにおいてはインプラント治療が広く浸透し、技術獲得が高度でリスクの高いsave teethよりインプラント治療が行われる傾向があるが、そのような状況の中でAAPとして、また歯周病専門医として何を行うべきか？どのように教育を行っていくのか？など白熱したディスカッションが行われた。



ISPPSのプログラム

AAP General Session 初日

その後GSでは、GS2「Robert J. Genco Perio-Systemic Symposium」GS3「Esthetic Hard and Soft Tissue Limitations：Surgical vs. Prosthetic Reality」GS4「Periodontal Regeneration：Where are We?」GS5「Translating Evidence into Success：What Factors are Associated with Successful Root Coverage Procedures」がおこなわれた。

今回、筆者が事前から特に興味を持っていた歯周組織再生療法では、Dr. Pamela K. McClain, Dr. Pierpaolo Cortelliniが講演され、Dr. P. McClainは軟組織のマネージメントの重要性などと共に、長期症例から成功に導くkey pointについて示唆に富んだ講演だった。Dr. P. Cortelliniは Minimally Invasive Surgery を用いた低侵襲な歯周組織再生療法とその長期経過について多くの症例が提示された。

GS3「Esthetic Hard and Soft Tissue Limitations：Surgical vs. Prosthetic Reality」ではブロック骨を使用したGBRの長期予後症例が提示され、GS5「Translating Evidence into Success：What Factors are Associated with Successful Root Coverage Procedures」ではどのような術式(トンネリング or CAF)、材料を使用するのが最善なのか様々な文献的考察を踏まえた臨床報告が行われた。口蓋からの結合組織移植術はゴールドスタンダードであるが、Fibro-Gideに代表される人工材料を用いた症例報告が行われた。

AAP General Session
再生療法について講演するDr. Pierpaolo Cortellini



AAP General Session 根面カバーに関する講演での一幕

筆者は新型コロナウイルスの影響もあり、久しぶりのISPPS/AAPの参加であった。10年前に英語もわからず無謀にも初めて参加したISPPS/AAPの時とは見えるもの、感じることが大きく違うように感じた。まだJIADSの海外研修に参加したことのない先生、すでに何度か参加したが、筆者のようにこの数年参加していない先生方は是非次回のISPPS/AAPへの参加を強く勧めたい。2024年はサンディエゴで開催され、日本臨床歯周病学会との共催となる。多くの日本人の先生も参加され、西海岸での開催であり渡航へのハードルも下がる。何より、海外研修により今まで本や文献で出てきた先生の実際の講演を聴くことができ、志を同じくする多くの仲間に出会えることはかけがいのない財産となると感じた。

小野聡子先生ISPPS講演

ISPPS小野聡子先生講演の最終スライド

ISPPS演者の集合写真

ペリオ６ケ月コース　（土・日×6回　計 12 日間）

	第１回	第２回	第３回	第４回	第５回	第６回
東京149期	2024年 3/16、17	2024年 4/20、21	2024年 5/18、19	2024年 6/22、23	2024年 7/20、21	2024年 8/24、25
大阪150期	2024年 3/9、10	2024年 4/13、14	2024年 5/11、12	2024年 6/8、9	2024年 7/13、14	2024年 8/17、18
東京151期	2024年 7/20、21	2024年 8/24、25	2024年 9/14、15	2024年 10/19、20	2024年 11/16、17	2024年 12/14、15
大阪152期	2024年 7/13、14	2024年 8/17、18	2024年 9/7、8	2024年 10/12、13	2024年 11/9、10	2024年 12/7、8
東京153期	2024年 11/16、17	2024年 12/14、15	2025年 1/25、26	2025年 2/15、16	2025年 3/15、16	2025年 4/19、20
大阪154期	2024年 11/9、10	2024年 12/7、8	2025年 1/7、8	2025年 2/8、9	2025年 3/8、9	2025年 4/12、13

補綴コース　（各コース土・日×２回計６日間）

	第１回	第２回	第１回	第２回	第１回	第２回
	基本、プロビジョナル		プレパレーション		咬合	
大阪51期	2024年 7/6、7	2024年 8/3、4	2024年 9/14、15	2024年 10/5、6	2024年 11/16、17	2024年 12/21、22

ペリオコース・補綴コースは再受講（受講料半額・実習参加・配布物有）、聴講（受講料は１回（土日）44,000 円・実習見学・配布物無）もございます。詳細につきましては事務局までお問合せ頂きますようにお願い致します。

再生療法コース　（土・日×１回 計２日間）

東京35期	2024年　11/16、17
大阪71期	2024年　11/9、10

エンドコース　（土・日×３回 計６日間）

	第1回	第2回	第3回
74期	2024年 6/29、30	2024年 7/27、28	2024年 9/28、29

※1、２回目…東京開催　３回目…大阪開催

ペリオ&インプラント アドバンスコース　（土・日×３回 計６日間）

	第１回	第２回	第３回
東京13期	2024年 8/31、9/1	2024年 10/26、27	2025年 1/12、13
大阪11期	日程が決定次第、HPに掲載致します。		

インプラントコース　（土・日×２回 計４日間）

	第１回	第２回
東京40期	日程が決定次第、HPに掲載致します。	
大阪51期 (ストローマン協賛)	2024年 9/7、8	2024年 10/5、6

ハイジニストコース　（日×３回 計３日間）

	第１回	第２回	第３回
東京71期	2024年 2/18	2024年 3/10	2024年 4/7
大阪114期	2024年 5/26	2024年 6/22	2024年 7/21

BPS コース　※ベーシック、クリニカル、アドバンスドの一貫コース　（計５日間）

ベーシックコース	2024年 4/6、7
クリニカルコース いずれか選択制	①2024年 6/29、30 ②2024年 7/27、28
クリニカルアドバンスド	2024年 10/19、20

※ベーシックのみ単独受講あり

ファンダメンタルコース　（計６日間）

	第１回	第２回	第３回	第４回	第５回	第６回
6期	2024年 9/7	2024年 9/8	2024年 10/12	2024年 10/13	2024年 11/9	2024年 11/10

※単独受講あり

DGP コース　（土・日×３回 計６日間）

	第1回	第2回	第3回
東京コース	2024年 12/14、15	2025年 1/18、19	2025年 3/1、2
大阪コース	日程が決定次第、HPに掲載致します。		

包括歯科治療セミナー　（土・日×３回 計６日間）

第1回	第2回	第3回
2024年 9/22、23	2024年 10/13、14	2024年 11/23、24

第 31 回　JIADS 総会・学術大会

大阪開催	2024年　11月30日～12月１日

Apotool&Box for Dentist

歯科医院専用予約管理システム

アポツール＆ボックスにできること

患者さんのことぜんぶ、Apotool&Boxにお任せください！

Apotool&Boxは予約から診療、会計までを一元管理できるクラウド型患者管理システムです。
院内業務がスムーズになることで、患者さんと向き合うための時間を増やすことが可能です。
これまでの予約システムの枠を超えたまったく新しい「患者管理システム」をご体験ください。

予約・患者情報の管理

予約の作成、変更などの操作を簡単に行えるだけでなく、患者さんの特性をアイコンで表示させたり、来院状況を一目で確認することもできるため、カレンダー画面だけで予約・患者さんに関する情報を把握することが可能です。

画像・動画の管理

標準搭載の画像・動画管理機能の Medical Box を活用して、レントゲン画像や口腔内写真などのデータを患者さんごとに一元管理が可能です。組み写真や口腔内写真 5 枚法なども簡単に作成できます。

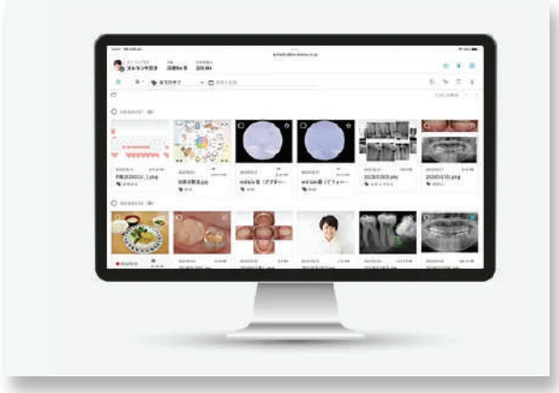

WEB 予約

患者さんがスマートフォンやPCから予約を取得・変更が可能です。
医院のお電話対応の手間を減らすだけでなく、新患の獲得にも繋がります。

クリニックデータの自動集計

日々の予約操作を行うだけで、キャンセル率や中断メニューなどのデータを自動集計することが可能です。医院の実態の把握、簡易分析、アクションプランを練るための資料としてご活用できます。

各種メッセージ送信機能

来院前のリマインドや定期健診のご案内、次回来院日が未定の方向けのリマインドなどのメッセージを自動で送信し、患者さんのうっかり忘れ防止や中断対策ができます。

患者さんリストの作成

日々の予約操作を行うだけで、患者さんの各種リストが自動で生成されます。細かい検索機能もあるため、特定の患者さんのみを抽出したり、医院の実態を把握することが可能です。

©Stransa Co., Ltd. 2024

詳細はこちら！お気軽にお問い合わせください

Apotool&Boxサポートセンター

03-6403-4880
月曜日～金曜日（祝祭日を除く10:00~18:00）
kikaku@stransa.co.jp

開発販売元:
株式会社ストランザ
〒105-0004 東京都港区新橋6-17-21
住友不動産御成門駅前ビル3F

apotool.jp
ホームページ

Thinking ahead. Focused on life.

MORITA

TOPICS

Erwin AdvErL EVO

アーウィン アドベール EVO

インプラント周囲の歯石除去、さらに骨の切除、蒸散にも使用可能になりました。

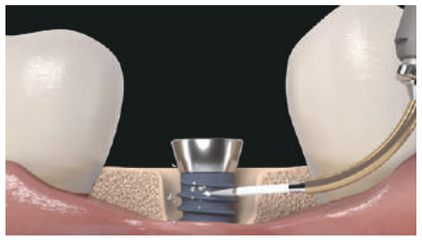

使用目的と効能・効果

硬組織疾患
効能・効果 蒸散
- う蝕除去
- くさび状欠損の表層除去

軟組織疾患
効能・効果 切開・止血・凝固・蒸散
- 歯肉切開・切除
- 小帯切除
- 口内炎の凝固層形成
- 色素沈着除去

歯周疾患
効能・効果 切開・蒸散
- 歯周ポケットへの照射
- 歯肉整形
- フラップ手術
- 歯石除去（インプラントへの付着を含む※1）2022年3月薬事取得
- ポケット掻爬
- 骨切除※2 New!

※1　インプラント周囲炎の治療過程において、インプラントに付着した歯石の除去が可能です。
※2　骨隆起部の除去、デコルチケーション等の骨切除に使用可能です。
いずれも、アーウィンアドベールEVOのみが対象です。アーウィンアドベールは対象外です。

製品の特長
臨床情報は
こちら!

レーザーの
最新情報は
こちら!

●販売名　アーウィン　アドベール　●一般的名称　エルビウム・ヤグレーザ　●医療機器承認番号　21500BZZ00720000　●機器の分類　高度管理医療機器（クラスⅢ）特定保守管理医療機器
●仕様および外観は、製品改良のため予告なく変更することがありますので、予めご了承ください。●ご使用に際しましては、製品の添付文書を必ずお読みください。

製造販売・製造　株式会社 モリタ製作所　京都府京都市伏見区東浜南町680 〒612-8533　T 075.611 2141
発売　株式会社 モリタ　大阪本社: 大阪府吹田市垂水町3-33-18　〒564-8650　T 06.6380 2525　東京本社: 東京都台東区上野2-11-15　〒110-8513　T 03.3834 6161　www.dental-plaza.com

ZimVie

●製造販売元
ジンヴィ・ジャパン合同会社
〒162-0845 東京都新宿区市谷本村町1-1 住友市ヶ谷ビル2F
TEL：0120-318-418　FAX：0120-314-004

販売名：T3 PRO インプラント　医療機器承認番号：30500BZX00023000

GC

株式会社ジーシーは、
オリンパステルモ
バイオマテリアル株式会社の
コラーゲン事業を
承継いたしました。

ご購入はオンラインショップをご利用ください。

ジーシーバイオマテリアル
Online Shop

コラーゲン使用吸収性局所止血材　テルプラグ　高度管理医療機器　20900BZZ00646000　製造販売元　株式会社ジーシー
コラーゲン使用人工皮膚　テルダーミス真皮欠損用グラフト　高度管理医療機器　20400BZZ00406000　製造販売元　株式会社ジーシー
吸収性歯科用骨再建インプラント材　オスフェリオン DENTAL　高度管理医療機器　22700BZX00221000　製造販売元　オリンパステルモバイオマテリアル株式会社
コラーゲン使用人工骨　ボーンジェクト　高度管理医療機器　20500BZZ00485000　製造販売元　高研

※掲載の情報は2023年10月現在のものです。※色調は印刷のため現品と若干異なることがあります。

発売元 株式会社 ジーシー
東京都文京区本郷３丁目２番14号

お問合せ先　サイトランス製品　0120-416480　https://www.gc.dental/japan/
バイオマテリアル製品　0120-782788　受付時間9:00a.m.～5:00p.m.（土曜日、日曜日、祝日を除く）

YOSHIDA

OPELASER +

炭酸ガスレーザー　オペレーザー PRO プラス／Lite プラス

さらに進化するオペレーザープラス

OPELASER PRO+　OPELASER Lite+

1. いいところはそのままに
集光のマニピュレータータイプ
使い勝手のファイバータイプ

2. 軟組織の蒸散がよりスムーズに
円形スキャニングハンドピース
※オプション

3. 視認性・利便性をより重視
シンプル＆スタイリッシュな操作パネル

オペレーザー PROプラス　販売名：オペレーザー 28　一般的名称：炭酸ガスレーザ　承認番号：21600BZZ00246000（高度管理 特管 設置）※オペレーザー PRO プラスの販売名は、オペレーザー 28 です。
オペレーザー Liteプラス　販売名：オペレーザー 29　一般的名称：炭酸ガスレーザ　承認番号：21400BZZ00009000（高度管理 特管 設置）※オペレーザー Lite プラスの販売名は、オペレーザー 29 です。

OPELASER Dual Wave

オペレーザーデュアルウェーブ

OPELASER NEOS

最大出力 25W

1．噴霧式冷却機構（注水）

2．円型スキャニング

OPELASER Filio

1．選べる８種類のチップ



2．手元スイッチで操作簡単

オペレーザー NEOS　一般的名称：炭酸ガスレーザ　承認番号：22800BZX00361000（高度管理 特管 設置）
オペレーザー 25　一般的名称：ダイオードレーザ　承認番号：22800BZX00029000（高度管理 特管 設置）
※オペレーザーデュアルウェーブの販売名はオペレーザー NEOS とオペレーザー 25 です。　※オペレーザー Filio の販売名はオペレーザー 25 です。

「オンラインデモ」
お申込受付中

「オペレーザークラブ」TOP ページよりお申込みください。

オペレーザークラブ
OPELASER CLUB

オペレーザークラブ　検索

https://www.opelaser-club.com/

■製造販売元：株式会社吉田製作所（東京都墨田区江東橋1-3-6）■販売元：株式会社ヨシダ コンタクトセンター：TEL.0800-170-5541（無料）TEL.03-6880-2155（携帯電話からはこちら / 有料）